Aus der Universitäts-Ohren-, Hals- und Nasenklinik Frankfurt a.M.
Direktor: Professor Dr. M. Schwarz.

Zur Frage der operativen Behandlung des Mandelabszesses

(unter Berücksichtigung von 225 Abszeßtonsillektomien der Univ.-Ohren-, Hals- u. Nasenklinik zu Frankfurt a. M.) beobachtet in einem Zeitraum von 3 Jahren.

Inaugural-Dissertation

zur

Erlangung der Doktorwürde in der gesamten Medizin

einer Hohen Medizinischen Fakultät

der Johann-Wolfgang-Goethe-Universität

zu Frankfurt am Main

vorgelegt von

Hans Thiergardt

aus Frankfurt a. M.

1939

Buchdruckerei Richard Mayr, Würzburg.

Gedruckt mit Genehmigung der Medizinischen Fakultät

der Universität Frankfurt a. M.

Referent: Professor Dr. M. Schwarz.

Dekan: Professor Dr. V. Schmieden.

R. UNIV.
BIBLIOTHEEK
LEIDEN

Die Inzision war bisher die Methode der Wahl beim tonsillären Abszeß. Sie wird auch heute noch unverändert an den meisten Kliniken als die zweckdienlichste angesehen. Diese einfache Eröffnung und Entleerung des Mandelabszesses gilt umso mehr als vollkommen genügend und ausreichend, als sie in der überwiegenden Mehrzahl der Fälle die gelegentlichen bedrohlichen Erscheinungen des frischen Stadiums durchaus günstig beeinflußt und die Abszesse zur Ausheilung bringt. Da es sich auch meist um große Einschmelzungen handelt, so stellt sich der Erfolg, nämlich Erleichterung der subjektiven Beschwerden, Temperaturabfall und Abklingen des Entzündungsstadiums, rasch ein. In den meisten Fällen aber bringt die Inzision keine Dauerheilung, wie die häufigen Rezidive beweisen, die nur der Ausdruck einer chronischen Mandelentzündung sind, die naturgemäß durch die einfache Inzision eines Abszesses ziemlich unbeeinflußt bleibt.

Diese Erkenntnis war es dann auch, welche die sekundäre Entfernung als selbstverständliche Nachbehandlung forderte. Immerhin aber werden damit zwei Eingriffe notwendig, während erfahrungsgemäß viele Kranke sich im Intervall doch nicht entschließen, die kranken Mandeln entfernen zu lassen.

Die zahlreichen, durchaus nicht immer harmlosen Folgeerscheinungen der Lymphangitis und Lymphadenitis, vor allem aber die Sepsis und die Carotisarrosionen nach Mandelabszessen, veranlaßten vor rund 25 Jahren W i n k l e r als ersten die Tonsillektomie vorzunehmen und damit eine zuverlässige Eröffnung und Entleerung des Abszesses zu schaffen, allerdings nur beim reifen Abszeß. Das Operieren im Frühstadium lehnte er ab.

Dieser Vorschlag wurde einige Jahre später von L e v i n g e r wieder aufgegriffen unter Einschluß auch des Frühstadiums der tonsillären Entzündung, doch sollte bei der Tonsillektomie der untere Ton-

sillenpol erhalten bleiben, weil die Entfernung unnötig und auch gefahrvoll erschien.

Neuerdings hat dann Linck in zahlreichen Abhandlungen, sowie auf einer Reihe von Tagungen grundsätzlich im Abszeßstadium die radikale Tonsillektomie gefordert und andere Autoren wie Claus, Eckert-Möbius, Haardt, Grahe, Haymann, Heindl, Hofer, Jauerneck, Kent, Nager, Sommer, Uffenorde, Völger, Wirth, Zange und eine ganze Anzahl ausländischer Autoren sind ihm in dieser Auffassung mehr oder weniger unbedingt gefolgt. Das ergibt sich aus dem Folgenden.

Linck sah sich zur grundsätzlichen Forderung der Enucleation veranlaßt, weil durch pathologische und bakterielle Untersuchungen öfter Bakterienherde in der Kapsel und ihrer Umgebung, Veränderungen der Krypten an ihrer Basis, Bindegewebsschwielen, teilweise von Granulationen umgebene, multiple kleine Abszesse, Höhlen mit krümeligen Massen angefüllt hinter der Tonsille nachgewiesen werden konnten.

Die Rückbildung nach Entleerung oder Aufsaugung solcher Abszesse ist also keine vollständige, vielmehr treten häufig Rezidive oder auch schwere Verschleppungen als Zeichen zurückgebliebener Abszeßreste auf, die Claus, Dietrich, Linck u. a. für die Quelle der tonsillogenen Sepsis ansehen.

Zu alldem kommt noch folgender Umstand hinzu. Die Diagnostik ist infolge der Mannigfaltigkeit der Abszesse recht schwierig. Die an sich harmloseren und ausgedehnten Einschmelzungen sind zwar an der Schwellung im Hals leicht zu erkennen, schwer zu diagnostizieren sind jedoch kleinere Abszedierungen, besonders bei beiderseits sehr großen Tonsillen. Manchmal kann ein Abszeß als falsche Angina imponieren und übersehen werden (Linck). Oft können andere Krankheitszustände verschiedener Art die Aufmerksamkeit vom eigentlichen Herd ablenken. Sehr schwierig wird auch gelegentlich die Beurteilung der Ausheilung, da Abszeßreste verschiedener Ausdehnung zurückbleiben können, auch bei exakter ärztlicher Beobachtung. Eine „normal" aussehende Tonsille besagt nichts. Die weitere Entwicklung eines zurückgebildeten Abszesses ist absolut ungewiß. So nehmen nach der Ansicht Lincks zahlreiche ungeklärte Sepsisfälle von scheinbar abgeklungenen Abszessen ihren Ursprung, weil der negative

örtliche Befund und die manchmal erst spät auftretenden Begleitsymptome täuschen. Auch Abtastung und Punktion versagen in solchen Fällen.

Diese Erkenntnis führte Linck dazu, die Inzision des Abszesses als ungenügend abbzulehnen. Nur rasches Zugreifen ist seiner Meinung nach das Richtige, um die Eiterherde zur Ausheilung zu bringen, ihre möglichen Folgen zu verhindern und somit auch die beste Prophylaxe zu betreiben.

Die Inzision hat allerdings ihre Vorteile, weil sie einfach ist, überall ausgeführt werden kann und meist eine stationäre Behandlung unnötig macht. Jedoch ist sie nur für große peritonsilläre Abszesse geeignet, da kleinere, multiple oder hinten und tief liegende Eiterunrungen auf diese Weise selten genügend eröffnet werden können. Inzisionen sind dann ganz verfehlt und neue Inzisionen, mehrmaliges Spreizen sind notwendig, während Retentionen sich unter Umständen doch nicht vermeiden lassen. Häufige Blutungen kommen dann vor, selbst Carotisarrosionen wurden beobachtet und die ganze Reihe der obengenannten Krankheitszustände drohen, die trotz größerer Eingriffe doch einen ungünstigen Verlauf nehmen.

Dagegen bietet die Abszeßtonsillektomie im frischen Stadium, so wie sie Linck vertritt, nur Vorteile. Sie ist eine einmalige Maßnahme, die bei jeder akuten eitrigen Entzündung in jedem Stadium der Bildung und Rückbildung des Mandelabszesses vorgenommen werden kann. Der Zeitpunkt der Ausführung der Operation ist dahin zu entscheiden, daß der früheste Termin der beste ist. Jeder Abszeß wird auf diesem Wege gefunden und ist durch die freiliegende Wundfläche breit eröffnet. Retentionen sind so wenig zu fürchten wie Carotisarrosionen. Durch die freie Inspektion des retrotonsillären Raumes nach Entfernung aller Mandel- und Kapselreste kann jede Schwierigkeit während der Ausheilung beseitigt werden.

Die Anschauung von Linck wird durch das an seiner Klinik von Speitel beobachtete große Krankengut durchaus bestätigt. In keinem Fall zeigte sich eine Verschlimmerung des Entzündungsprozesses, vielmehr verlief die Heilung rasch und zudem viel schmerzloser als bei der gewöhnlichen Tonsillektomie. Eine Nachblutung ist selten. Komplikationen bei Abszeßtonsillektomie im akuten Stadium wurden nicht beobachtet. Linck glaubt hiermit die Überle-

genheit der Abzeßtonsillektomie gegenüber der Inzision und dem kombinierten Verfahren bewiesen zu haben.

Auch vom Standpunkt der Prophylaxe, die Linck als das „höherwertige Prinzip der Therapie" bezeichnet, ist ihm beizupflichten. Unsere Aufgabe ist es, die Ausgangsstadien und die Entwicklung von Komplikationen zu verhindern. Eine Inzision allein bei bereits fortschreitender septischer Infektion bringt keinen Erfolg, da der Prozeß auf dem Blutwege, den Lymphbahnen oder — wie es am häufigsten der Fall ist — in den interstitiellen Spalten fortschreiten kann (Uffenorde u. a.). Uffenorde beobachtet besonders bei den beiden letztgenannten Infektionswegen verhältnismäßig oft auch eine thrombophlebitische Beteiligung der Venen. Wie rapid ein solcher Einbruch auf diesem Wege erfolgen kann, hat Tonndorf an 18 Fällen gezeigt.

Eine wertvolle Unterstützung der Auffassung von Linck ergibt sich aus den immunbiologischen Untersuchungen von Frau Dr. Gangl-Battig-Graz über den opsonischen Index. Aus dem erhöhten Phagozythosewert ergibt sich dabei, daß die Abszedierung als Folge einer gesteigerten immunisatorischen Fähigkeit des Organismus gegen die Infektion anzusehen ist. Bei der Angina bleibt dieser Wert jedoch unter der Norm und sinkt sogar noch in der zweiten und dritten Woche ab.

Hofer und Motloch haben daraufhin, wegen dieser erhöhten Immunität, in vielen Fällen auch noch die Tonsille der anderen Seite mitentfernt. Sie berichten von einem auffallend günstigen Verlauf. Fiebersteigerung, Schmerzen und Wundreaktion waren gering. Sie operieren in oberflächlicher Allgemeinnarkose und haben trotzdem nach ihren Angaben bis jetzt keinen Mißerfolg zu verzeichnen. Zöllner macht jedoch den Einwand, daß die Grazer Klinik, wie aus ihren Veröffentlichungen hervorgeht, nicht im akut-entzündlichen Stadium operiert hat.

Zu alldem kommt hinzu, daß die Abszeßtonsillektomie, auf was auch Canuyt hinweist, als leichter Eingriff anzusehen ist, da die Tonsille meist schon partiell abgelöst ist. Auch geringe Temperatursteigerung, fast völliges Fehlen von Schluckbeschwerden, kaum eine Nachblutung und die geringen Anforderungen bei der Nachbehandlung fallen ihm auf.

Zange empfindet die augenblickliche und vollständige Entlastung, die Enthebung von der Not einer besonderen Indikationsstellung und die gleichzeitige Erledigung der später doch noch notwendigen Operation als vorteilhaft.

Calderoli, der über gute Ergebnisse verfügt, betrachtet die radikale Abszeßtonsillektomie, ebenso wie Linck, als die Methode der Wahl.

Dieser Auffassung von Linck über die Tonsillektomie beim Abszeß steht eine nicht minder große Zahl von Autoren gegenüber, die einen solchen Eingriff im akuten Stadium als gefährlich ablehnen und sie führen an, daß die Inzision eine genügende Heilungsvoraussetzung gibt. So berichtet auch Tonndorf von 99% Heilungserfolg nach Inzision und Zöllner glatte Entfieberung bei etwa zwei Drittel seiner Fälle. Leider besteht bei diesen Feststellungen der statistische Fehler, daß die möglichen Entwicklungsphasen des Krankheitskomplexes unberücksichtigt geblieben sind. Zöllner berichtet von einer langsamen Entfieberung nach Abszeßtonsillektomie, nämlich von 50% Entfieberten; nach Inzision beobachtet er dagegen 65 bis 75% Entfieberte. Schüttelfröste, Zungengrundsinfiltrate und in einem Fall Temperaturanstieg bis 40,5 Grad führt er auf das Arbeiten im entzündeten Gewebe zurück und glaubt, daß es sich um eine Weiterverschleppung und Ausschwemmung von Bakterien handelt.

Ein weiterer häufiger Einwand betrifft die Eröffnung der Lymphbahnen und Gewebsspalten im infizierten Gebiet. Dies geschieht jedoch, worauf Linck zu Recht hinweist, bei jeder operativen Spaltung von Phlegmonen und Abszessen. Im Gegensatz aber zur breiten Eröffnung mit ungehindertem Sekretabfluß, wie sie durch die Tonsillektomie erreicht wird, bleibt bei der Inzision die Abszeßhöhle bestehen, die Ränder können verkleben, auch ist die Quetschung der Weichteile durch eine notwendige Wiederholung der Inzision nicht erwünscht. Es kann eine Blutung eintreten, die zur Tamponade zwingt, die aber im infizierten Gebiet recht gefährlich ist.

Jauerneck weist auf die Gefahr der Eiteraspiration in Narkose hin, während Heymann und Zöllner die Verschleppung des infektiösen Materials durch die Infiltrationsanästhesie fürchten. Entsprechende Vorsichtsmaßregeln aber, wie modifizierte Be-

täubungsmethoden (Linck, Mathé) lassen diese Gefahren durchaus vermeiden.

Die zwei genannten und viel diskutierten bedrohlichen Krankheitsbilder (Haardt) und die von Heymann berichteten zwei Todesfälle im Anschluß an die Tonsillektomie sind nach Linck und Hofer keineswegs als beweisend für die Unzweckmäßigkeit der radikalen Abszeßtonsillektomie anzusehen.

In Haardt's Fällen mach Linck die verfrühte Sekundärtonsillektomie verantwortlich, da es nach seiner Ansicht zu einer Provokation des anoperierten Krankheitsherdes gekommen ist. Beide Patienten konnten immerhin geheilt werden.

Auch Heymann führt seine zwei tödlichen Fälle auf die Abszeßtonsillektomie zurück. Im ersten Fall wurde die bekanntlich so gefährliche Tamponade ausgeführt, die die Ursache für die nachfolgende Sepsis sein konnte, während im zweiten Fall von vornherein nur eine Wahrscheinlichkeit dafür besteht, daß die Abszeßtonsillektomie Ursache der aufgetretenen Sepsis geworden ist.

All diese einzelnen Beobachtungen und Anschauungen führten dazu, daß die Gegner eine streng umgrenzte Indikationsstellung für die Abszeßtonsillektomie forderten. Sie halten nur bei stark verzögerter Rückbildung der örtlichen wie der Allgemeinerscheinungen, bei Inzisionen ohne Eiterentleerung, bei versteckt liegenden Abszessen und Phlegmonen, bei septischen Allgemeinzuständen, die von der Tonsille ausgehen, die Abszeßtonsillektomie für angebracht.

Aber auch gegen diese begrenzte Indikationsstellung macht Linck geltend, daß seiner Ansicht nach diese geforderte Auslese der Fälle den grundsätzlichen Wert der Operation, der nur in allgemeinster Anwendung richtig zur Geltung kommen kann, verringert, da man den klinischen Vorteil verliert, durch operative Revision diagnostische Unzulänglichkeiten zu bereinigen.

All dies Für und Wider der radikalen Abszeßtonsillektomie und die Erkenntnis, daß der Mandelabszeß einen Krankheitskomplex umfaßt und nicht etwa nur eine einfache und harmlose Erkrankung ist, veranlaßte uns dazu, die Frage: Inzision oder möglichst frühzeitige Tonsillestomie an einem großen Krankengut zu entscheiden.

Im Folgenden einen Vergleich zwischen Inzision und Abszeßtonsillektomie zu ziehen, haben wir deshalb absichtlich unterlassen, um nicht in den alten Fehler zu verfallen, als handele es sich bei beiden operativen Eingriffen um das gleiche Ziel. Die Inzision kann naturgemäß nur ein Abklingen der akuten Erscheinungen erreichen, sie wird aber niemals vor Rezidiven und den dadurch möglichen Folgezuständen schützen können. Der Wert der Abszeßtonsillektomie aber liegt darin, daß sie ein und für alle Mal vollständig den Krankheitsherd beseitigt.

So interessiert uns daher von vornherein nur die Frage, ob wir eine begrienzte Indikationsstellung zulassen können und somit stark den Wert einer Verallgemeinerung der radikalen Methode, wie L i n c k sie fordert, herabsetzen oder aber uneingeschränkt operieren und so die Möglichkeit besitzen, die einmal mit einer chronischen Veränderung der Tonsillen Behafteten vor eventuellen schweren Schäden in der Folgezeit zu bewahren. Bestärkt werden wir noch in der eigenen Überprüfung der Fragen durch den Widersinn, der in den von vielen Autoren geforderten begrenzten Indikationsstellung liegt, nämlich in einem harmlosen Entzündungsstadium einen Eingriff als gefahrvoll abzulehnen, denselben Eingriff aber in einer gefährlichen Situation zu fordern, um von ihm sogar eine Heilung zu erwarten. Zur Forderung aber dieser begrenzten Indikationsstellung müßten aber zumindest Fälle entgegengehalten werden können, die nach Tonsillektomie bei einem völlig abgekapselten Abszeß (ohne Temperaturerhöhung) — und zwar eines peritonsillären Abszesses, denn er ist ja im Grunde genommen der Anlaß zu den gegensätzlichen Meinungen — eine wesentliche Verschlimmerung gezeigt oder sogar eine postoperative Sepsis zur Folge gehabt haben.

Um die Frage, begrenzte Indikation oder radikale Abszeßtonsillektomie, für uns richtig zu entscheiden, haben wir in den letzten 3 Jahren 225 an Abszessen Erkrankte grundsätzlich tonsillektomiert.

Im Folgenden können wir auf Grund unserer Darstellung der Krankheitsbilder vor der Operation, wobei es sich um 215 unkomplizierte Fälle mit Einschluß phlegmonöser Prozesse und präseptischer Zustände und 10 komplizierte Fälle handelt, bei denen außer der Abszeßtonsillektomie noch ein erweiterter Eingriff im Halsgebiet

notwendig wurde, und des postoperativen Verlaufes mit Berücksichtigung des Allgemeinbefindens, der Temperatur, aufgetretener oder des Verhaltens bestandener Komplikationen den absoluten Beweis für die Ungefährlichkeit der Linck'schen Methode und die Berechtigung seiner Forderung erbringen.

Seit 1935 haben wir 225 Kranke mit Mandelabszessen in jedem Stadium der Entzündung teils einseitig, teils doppelseitig operiert und in einer Anzahl der Fälle mit einseitigem Abszeß gleichzeitig die chronisch veränderte Mandel der anderen Seite mitentfernt. 71 Patienten weiblichen und 154 männlichen Geschlechts kamen zur Operation. Der jüngste Patient war 8 Monate alt, der älteste 72 Jahre.

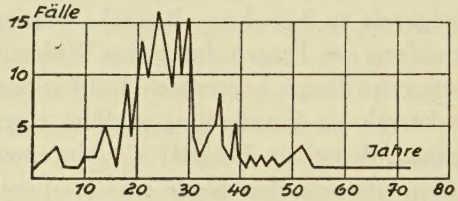

Kurve I.

Wie aus Kurve I ersichtlich ist, ist die Neigung zu Abszeßbildung im 3. Lebensjahrzehnt am ausgesprochensten.

Unter diesen 225 Patienten zeigten 172 (76,4%) eine einseitige und 53 (23,6%) eine doppelseitige Abszeßbildung.

Die Einteilung der tonsillären Abszesse haben wir in der an unserer Klinik üblichen Form vorgenommen, wobei der Lokalbefund und der Sitz der Eiterung maßgebend sind.

Wir unterscheiden 4 Gruppen von Abszessen:

1. Peritonsillarabszeß,
2. Intratonsillarabszeß,

3. Retrotonsillarabszeß,
4. Kombinierter Abszeß.

Beim Peritonsillarabszeß ist der vordere Gaumenbogen stark gerötet, ödematös geschwollen und bei der Phonation vollkommen unbeweglich. Die Tonsille ist meist und der hintere Gaumenbogen überhaupt nicht zu sehen. Das Zäpfchen ist nach der gesunden Seite hin verdrängt. Der Sitz des Abszesses liegt vorne, am oberen Pol der Tonsille. In einer geringeren Zahl der Fälle findet man ihn auch am unteren Pol.

Der Intratonsillarabszeß zeichnet sich dadurch aus, daß der vordere Gaumenbogen zwar mehr oder weniger gerötet, aber nicht geschwollen und bei Phonation beweglich ist. Die Tonsille ist stark vergrößert und aus den Krypten oder oberflächlichen Granulationen entleert sich schon auf leichten Druck eitriges Sekret. Der Abszeß ist in der Tonsille lokalisiert. Die Mandel selbst ist meist von einer sulzig-morschen Beschaffenheit.

Eine starke Verdrängung der Tonsille über den Rand des oft nur wenig geschwollenen vorderen Gaumenbogens hinaus, der auch bei Phonation beweglich bleibt, ist charakteristisch für den Retrotonsillarabszeß. Die Eiterung liegt hinter der Tonsille und ist oft in dicke Schwarten eingebettet.

Von kombinierten Abszessen sprechen wir dann, wenn mindestens zwei der vorgenannten Formen zusammen an einer Tonsille auftreten.

Bei der Durchsicht des Krankenmaterials ergab sich aus der Anamnese, daß unter diesen 225 Erkrankten 90 Patienten (40%) schon früher an rezidivierenden Anginen, 6 (2,7%) an Mandelabszessen und 30 (13,3%) an Halsentzündung und Abszessen litten. Außerdem fand sich bei 6 (2,7%) weiteren eine Nierenentzündung. Ein Patient (0,4 Prozent) hatte schon früher eine septische Angina überstanden. Häufige Erkältungen, ungeklärte hohe und subfebrile Temperaturen, Ohren-, Kopfschmerzen, sowie Frösteln waren nebenher bei einer ganzen Anzahl von Patienten als Zeichen einer chronisch verlaufenden Tonsillitis zu finden. Bei den restlichen 99 Patienten (44%) trat die Abszeßbildung erstmalig auf.

Art des Abszesses	1	2	3	4 komb. Absz.		
	Perit. A.	Intrat. A.	Retrot. A.	1+2	1+3	2+3
mit einseitiger Abszeßbildung	120 53%	10 4,4%	24 10,7%	3 1,3%	12 5,3%	4 1,8%
mit doppelseitiger Abszeßbildung	33 14,7%	5 2,2%	9 4%	1 0,4%	4 1,8%	–

Tabelle 1 .

Art des Abszesses	1	2	3	4 komb. Absz.		
	Perit. A.	Intrat. A.	Retrot. A.	1+2	1+3	2+3
an früherer Halsentzündung Erkrankte	60 26,7%	9 4%	15 6,7%	–	4 1,8%	2 0,9%
an früherem Mandelabszeß Erkrankte	5 2,2%	1 0,4%	–	–	–	–
an früherem Hals- und Mandelabszeß Erkrankte	26 11,6%	1 0,4%	2 0,9%	–	–	1 0,4%
erstmalig Erkrankte	62 27,6%	4 1,8%	16 7,1%	4 1,8%	12 5,3%	1 0,4%

Tabelle 2 .

Beginn der jetzigen Erkrankung mit einer Halsentzündung:

Art des Abszesses	1	2	3	4 komb. Absz.		
	Perit. A.	Intrat. A.	Retrot. A.	1+2	1+3	2+3
bei wiederholt Erkrankten	22 17,5%	3 2,4%	3 2,4%	–	–	–
bei erstmalig Erkrankten	25 25,2%	–	4 4%	2 2%	5 5%	–

Tabelle 3.

Wie aus den Tabellen 1, 2 und 3 ersichtlich, kommt der Peritonsillarabszeß mit 68% weitaus am häufigsten, während der Retrotonsillarabszeß mit 13,8% und der Intratonsillarabszeß mit 6,7% be-

teiligt ist. Bei den kombinierten Abszessen kommt das Zusammentreffen des Peri- und Retrotonsillarabszesses mit 7,1% am meisten vor. Die anderen Kombinationen sind mit zusammen 3,6% verhältnismäßig gering.

Aus Tabelle 2 ersehen wir, daß diejenigen Abszeßerkrankten, welche in der Vorgeschichte rezidivierende Halserkrankungen angaben, mit 56% beteiligt sind gegenüber 44% der erstmalig Erkrankten, bei denen die chronische Tonsillitis keine Beschwerden verursachte und daß der kombinierte Abszeß als primäre Erkrankung häufiger vorzukommen pflegt.

Tabelle 3 zeigt, daß bei einem Viertel der wiederholt und bei einem Drittel der zum ersten Mal Erkrankten der Abszeß im Anschluß an eine Halsentzündung aufgetreten ist.

Ein recht unterschiedliches Bild bot bei den Patienten der K r a n k h e i t s b e g i n n und die aufgetretenen S y m p t o m e.

In 85 Fällen lagen die ersten Erscheinungen bis zum 4. Tage, in 107 Fällen bis zu einer Woche und in 25 Fällen noch weiter zurück. Der größte Zeitraum zwischen dem ersten Krankheitstage und dem Eingriff betrug 5 Wochen, der kürzeste angeblich einen Tag.

Was die Symptomatologie der Tonsillarabszesse anlangt, so war kein besonderes Merkmal festzustellen, das für eine der 6 Abszeßarten typisch gewesen wäre.

In 151 Fällen begann die Erkrankung mit Halsschmerzen und in 84 Fällen mit Schluckbeschwerden. Eine Kieferklemme mittelschweren Grades konnte bei 191 Patienten festgestellt werden, eine solche schweren Grades kam nur bei 17 Erkrankten vor. Andere Erscheinungen wie Brechreiz, klosige Sprache, Trockenheit und Wundgefühl bestanden außerdem bei einer ganzen Reihe von Patienten. Schwere Halsdrüsenschwellungen am Kieferwinkel wiesen 57 Erkrankte auf. Unter Atembeschwerden litten 29 Patienten, bei 23 von ihnen durch doppelseitige starke Abszeßbildung, bei 5 durch ein Epiglottisoedem und bei einer Patientin durch eine Schwellung der Kehlkopfschleimhaut bedingt. Nach Angaben in der Vergeschichte ging in 6 Fällen ein ausgeprägter Schüttelfrost, in einem Fall Frostgefühl, der Krankenhausaufnahme und Operation voraus. Bei 2 von 6 Patienten, die mit septischen Erscheinungen in die Klinik eingeliefert wurden, war

es schon vor der Operation zu Lungenabszessen gekommen. Ein Patient kam wegen einer starken Blutung aus der abszedierten Mandel zur Aufnahme. Die Tuberkulinreaktion war bei einem Kind positiv, ein anderes zeigte als Komplikation eine doppelseitige Mittelohreiterung. Eine Frau kam in der Gravidität zur Tonsillektomie. Wegen vergeblicher ambulanter Inzisionsbehandlung wurden 6 Patienten vom Arzt eingewiesen. An Nierenkomplikationen bestanden am Einlieferungstage bei 52 Patienten eine Herdnephritis, bei 35 eine Nierenreizung und bei 15 Erkrankten eine einfache Eiweißausscheidung.

Die folgende Kurve II gibt uns einen Überblick über die Temperaturen bei den Abszeßerkrankten kurz vor dem Eingriff. Wir sehen daraus, daß die meisten Fälle mittlere Werte zwischen 37,5 und 38,5 Grad zeigen. Höhere Temperaturen über 38,5 Grad, wie man sie bei der Schwere des Krankheitsbildes manchmal erwartet — wie z. B. bei der akuten Angina — waren weniger häufig. Bei etwa einem Siebentel der Patienten bestand normale Temperatur.

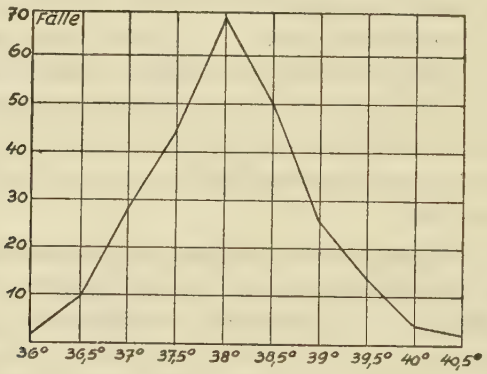

Kurve II.

Temperaturfrei waren am Operationstag 33 Patienten (14,7%)

Bei 118 lag die Temperatur zwischen 37,2 u. 38,1 Grad (52,8%)
Bei 57 lag die Temperatur zwischen 38,2 u. 39,1 Grad (25,3%)
Bei 16 lag die Temperatur zwischen 39,2 u. 40,1 Grad (7,1%)
Bei 1 lag die Temperatur über 40,2 Grad (0,4%)

Die Temperaturhöhe bei den einzelnen Abszeßarten ist in Tabelle 4 dargestellt.

Temperatur kurz vor dem operativen Eingriff:

		Temperatur				
		keine	37,2 – 38,1	38,2 – 39,1	39,2 – 40,1	über 40,2
1 Perit. A.	einseitig	9=4%	51=22,7%	32=14,1%	9=4%	1=0,4%
	doppels.	5=2,2%	21=9,3%	6=2,7%	1=0,4%	–
	A.+chron.	7=3,1%	9=4%	1=0,4%	1=0,4%	–
2 Intrat. A.	einseitig	5=2,2%	1=0,4%	3=1,3%	1=0,4%	–
	doppels.	–	5=2,2%	–	–	–
	A.+chron.	–	–	–	–	–
3 Retrot. A.	einseitig	3=1,3%	17=7,6%	4=1,8%	–	–
	doppels.	2=0,9%	3=1,3%	3=1,3%	1=0,4%	–
	A.+chron.	–	–	–	–	–
4 komb. Absz. 1+2	einseitig	–	3=1,3%	–	–	–
	doppels.	–	–	–	1=0,4%	–
	–	–	–	–	–	–
1+3	einseitig	–	8=3,6%	4=1,8%	–	–
	doppels.	1=0,4%	–	3=1,3%	–	–
	–	–	–	–	–	–
2+3	einseitig	1=0,4%	–	1=0,4%	2=0,9%	–
	doppels.	–	–	–	–	–
	–	–	–	–	–	–

Tabelle 4.

Der postoperative Verlauf bei den Abszeßtonsillektomien entsprach unseren früheren Beobachtungen und Erfahrungen, die wir in einzelnen Fällen schon vor der jetzigen grundsätzlichen Anwendung der Abszeßtonsillektomie gemacht haben. Schmerzen und beeinträchtigtes Allgemeinbefinden waren nach der Operation äußerst gering und traten auch nur in seltenen Fällen auf, während im Gegensatz dazu die Beschwerden nach der Tonsillektomie wegen chronischer Tonsillitis oft erheblich sind.

Abgesehen von den subjektiven Symptomen, die jedoch individuell sehr verschieden sein können, ist für die Beurteilung des weiteren Verlaufes die Temperaturkurve immer noch das beste Kriterium, wenn

auch gerade beim Mandelabszeß die Höhe der Temperatur dem oft sehr erheblichen Lokalbefund nicht immer entspricht.

Zur besseren Übersicht haben wir im Folgenden die Fieberbewegungen in 4 Gruppen mit Berücksichtigung der Lokallisation des Abszesses und der Größe des Eingriffes eingeteilt.

Auf die erste Gruppe entfallen 15 Fälle (6,9%), die vor und nach der Operation fieberfrei blieben.

Abszeßart	1	2	3	4 komb. Absz.		
	Perit. A.	Intrat. A.	Retrot. A.	1+2	1+3	2+3
einseitig	2	3	2	—	—	1
doppelseitig	2	—	—	—	1	—
Absz. + chron. veränd. Tons.	4	—	—	—	—	—

Tabelle 5.

Die zweite Gruppe umfaßt 132 Fälle (61,4%) die glatt entfieberten.

Abszeßart	1	2	3	4 komb. Absz.		
	Perit. A.	Intrat. A.	Retrot. A.	1+2	1+3	2+3
einseitig	67	3	17	1	9	—
doppelseitig	21	2	5	—	—	—
Absz. + chron. veränd. Tons.	7	—	—	—	—	—

Tabelle 6.

In die dritte Gruppe sind 54 Fälle (25,1%), die Fieberzacken aufwiesen, eingereiht.

Abszeßart	1	2	3	4 komb. Absz.		
	Perit. A.	Intrat. A.	Retrot. A.	1+2	1+3	2+3
einseitig	20	3	4	—	3	1
doppelseitig	7	3	4	—	3	—
Absz. + chron. veränd. Tons.	6	—	—	—	—	—

Tabelle 7.

In den meisten Fällen trat die Fieberzacke am ersten und zweiten Tag nach der Operation auf; in zwei Fällen von Peritonsillarabszeß am dritten Tag. 39 der Erkrankten waren spätestens am dritten Tag fieberfrei, während bei 15 lytischer Fieberabfall am 4., 5. und 6. Tag erfolgte. Bei 12 Patienten ging die Fieberzacke nicht über die vor dem Eingriff gemessene Temperatur hinaus. Die postoperative Temperaturerhöhung betrug bei 21 Patienten 0,5 Grad und bei 19 bis zu 1 Grad. In einem Fall stieg die Temperatur nach der Operation am 1. Tag von 36,6 bis 38,3 Grad, bei einem anderen Patienten von 36 auf 37,8 Grad, ebenfalls am ersten Tag, ohne daß in beiden Fällen eine Verschlimmerung des Allgemeinbefindens eintrat. In 50% der Fälle war der verzögerte Temperaturabfall wohl durch Komplikationen, wie starke Drüsenschwellungen oder Entzündungen in anderen Organen bedingt.

Zur vierten Gruppe gehören 14 Fälle (6,5%) mit länger anhaltendem Fieber.

Abszeßart	1	2	3	4 komb. Absz.		
	Perit. A.	Intrat. A.	Retrot. A.	1+2	1+3	2+3
einseitig	10	–	–	–	–	–
doppelseitig	2	–	–	1	–	–
Absz. + chron. veränd. Tons.	1	–	–	–	–	–

Tabelle 8.

Bei 9 Patienten erreichten die postoperativen Temperaturen nicht die Fieberhöhe wie vor der Zeit des Eingriffes. Lytische Entfieberung wiesen 8 an einem einseitigen Abszeß Erkrankte, während in zwei Fällen von einseitigem Abszeß einmal eine Nierenentzündung und starke Drüsenschwellung, in einem Falle ein präseptischer Zustand für den verlangsamten Heilungsverlauf verantwortlich zu machen war. Ebenso verzögerten in zwei weiteren Fällen von doppelseitiger Abszeßbildung einmal starke Drüsenschwellungen und das andere Mal ein präseptischer Zustand die Heilung. Bei einem Patient mit kombiniertem Abszeß wurde die länger dauernde Temperatur durch eine gleichzeitig bestehende Mittelohreiterung verursacht.

Die Entfieberung nach der Operation trat bei 151 Fällen, bei denen kein erweiterter Eingriff notwendig war, in den ersten drei Tagen — abgesehen von den vollkommen fieberfrei gebliebenen Fällen (6,9%) — bei 70,2%, also in der Mehrzahl der Fälle ein. Wir ersehen hieraus, daß mehr als ¾ der Abszeßtonsillektomien einen Verlauf zeigen, wie er nicht anders bei der einfachen Tonsillektomie zu erwarten ist. Nach dem dritten Tag kamen 22,9% zur Entfieberung.

Aus der Tabelle S. 19 und den vier Kurven ist außer der Fieberfreiheit an den einzelnen Tagen bei den verschiedenen Abszeßarten ersichtlich, daß in den Fällen von einseitigem Tonsillarabszeß, wo gleichzeitig die chronisch veränderte Tonsille der anderen Seite noch mitentfernt wurde, ein glatter Heilverlauf bestand. Die doppelseitigen Retrotonsillarabszesse weisen erst eine nach dem dritten Tag einsetzende Entfieberung auf, die sicherlich ihre Ursache in dem phlegmonösen Charakter der Abszeßart hat.

I. Peritonsillar-Abszeß-Tonsillektomie.

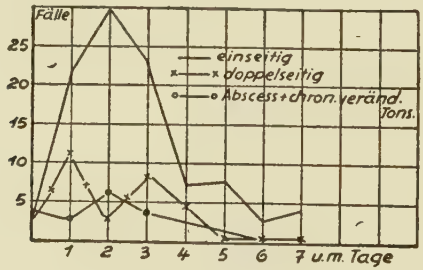

Kurve III.

II. IntratonsillarAbszeß-Tonsillektomie.

Kurve IV.

Tag der Entfieberung.

		1. Tag	2. Tag	3. Tag	4. Tag	5. Tag	6. Tag	n. 6 Tagen
1 Perit. A.	einseitig	22=11%	30=15%	23=11,5%	7=3,5%	8=4%	3=1,5%	4=2%
	doppelseitig	11=5,5%	3=1,5%	8=4,2%	5=2,5%	1=0,5%	1=0,5%	1=0,5%
	Absz. + chron. veränd. Tons.	3=1,5%	6=3%	4=2%	–	–	1=0,5%	–
2 Intrat. A.	einseitig	3=1,5%	–	2=1%	–	–	1=0,5%	–
	doppelseitig	–	–	3=1,5%	1=0,5%	1=0,5%	–	–
	Absz. + chron. veränd. Tons.	–	–	–	–	–	–	–
3 Retrot. A.	einseitig	8=4%	5=2,5%	6=3%	2=1%	–	–	–
	doppelseitig	–	–	2=1%	1=0,5%	2=0,5%	2=1%	3=1,5%
	Absz. + chron. veränd. Tons.	–	–	–	–	–	–	–
4 komb. Absz. 1+2	einseitig	1=0,5%	–	–	–	–	–	–
	doppelseitig	–	–	–	–	–	–	1=0,5%
	Absz. + chron. veränd. Tons.	–	–	–	–	–	–	–
4 komb. Absz. 1+3	einseitig	2=1%	5=2,5%	2=1%	2=1%	–	–	1=0,5%
	doppelseitig	–	1=0,5%	1=0,5%	–	1=0,5%	–	–
	Absz. + chron. veränd. Tons.	–	–	–	–	–	–	–
4 komb. Absz. 2+3	einseitig	–	–	–	–	1=0,5%	–	–
	doppelseitig	–	–	–	–	–	–	–
	Absz. + chron. veränd. Tons.	–	–	–	–	–	–	–

Tabelle 9.

III. Retrotonsillar-Abszeß-Tonsillektomie.

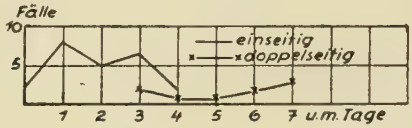

Kurve V.

IV. Kombinierte Abszesse.

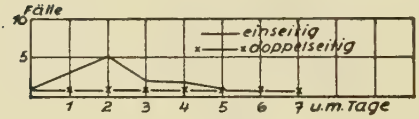

Kurve VI.

Ein anschauliches Bild von der Entfieberung geben auch die nächsten vier Darstellungen, bei denen der Tag der Entfieberung und Temperaturgrad zur Zeit des Eingriffes berücksichtigt sind. Aus den Aufzeichnungen geht deutlich hervor, daß auch bei hoher und mittlerer Temperatur die Entfieberung fast stets in den ersten 3 Tagen erfolgt und nur bei einem kleineren Anteil die Temperatur erst allmählich zur Norm zurückkehrt.

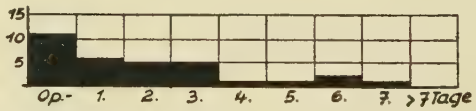

Tag der Entfieberung bei Temperatur von 36,0° bis 37,1$_0$ (Tab. 10).



Tag der Entfieberung bei Temperatur von 37,2° bis 38,1° (Tab. 11).

Tag der Entfieberung bei Temperatur von 38,2° bis 39,1° (Tab. 12).

Tag der Entfieberung bei Temperatur von 39,2° bis 40,5° (Tab. 13).

Beim Vergleich der folgenden beiden Kurven über Temperatur kurz vor dem Eingriff und postoperativer Entfieberung bei Patienten mit vorausgegangener Angina (65 = 30,2%) und solchen, bei denen sofort Abszesse auftraten (150 = 69,8%) findet sich ein Überwiegen höherer Temperaturen kurz vor dem Eingriff bei den ersteren und eine dementsprechende verzögerte Entfieberung.

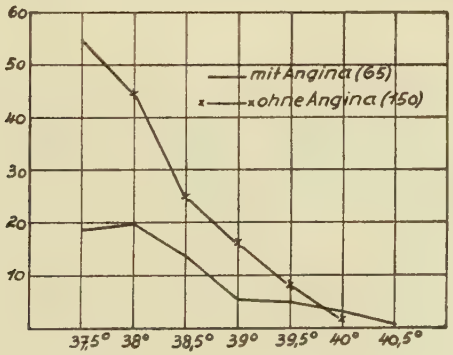

Kurve VII.

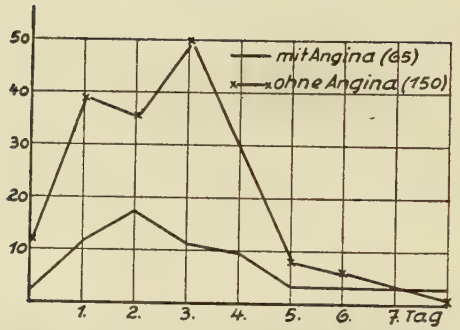

Kurve VIII.

Von besonderem Interesse sind für uns die postoperativen, wie auch der Verlauf der schon vor der Operation bestandenen Komplikationen. Unter unserem Krankengut beobachteten wir eine Nachblutung nach der Operation bei vier Patienten (1,9%). In einem Fall von Retrotonsillarabszeß trat eine stärkere venöse Blutung auf, die eine Unterbindung erforderlich machte. In den anderen Fällen von Peritonsillarabszeß kam es einmal am dritten und einmal am vierten Tag und ein anderes Mal am siebten Tag zu einer geringen paranchymatösen Blutung, die jedesmal durch Kompression mit einem Stryphnongazetupfer und intravenösen Calciuminjektionen zum Stillstand kam.

Frösteln, verbunden mit leichter Fieberreaktion, wurde als Ausdruck einer Bakterieneinschwemmung in die Blutbahn bei 2 Patienten (0,9%) mit einseitigem Peritonsillarabszeß einige Stunden nach der Operation ohne weitere Beeinträchtigung des Allgemeinbefindens und des Heilablaufes beobachtet.

Die schon vor der Abszeßtonsillektomie bestandenen Komplikationen, wie über die Norm hinausgehende Halsdrüsenschwellungen, Epiglottisoedem und Schädigungen der Nieren erfuhren durch den Eingriff keine Verschlimmerung.

Das in 4 Fällen (1,9%) bestandene Oedem bildete sich nach der Operation in einigen Tagen zurück.

Teils einseitige, teils doppelseitige hochgradige Schwellungen der Kieferwinkeldrüsen, die 48 = 22,3% der Patienten aufwiesen, verschwanden in 47 Fällen unter Anwendung von Kurzwellenbestrahlung und Antiphlogistinebehandlung in kürzester Zeit; nur bei einem Kranken, bei dem schon bei der Einlieferung eine Einschmelzung der Drüsen bestanden hat, war eine Inzision erforderlich.

Eine zu Anfang vorhandene Nierenbeteiligung in 102 Fällen (47,4 Prozent), die sich in Form einer einfachen Eiweißausscheidung, Nierenreizung oder Herdnephritis äußerte, war bei mehr als der Hälfte der Fälle (53%) schon bei der Entlassung aus der Klinik vollkommen abgeklungen, 45 Fälle (46%) zeigten weitgehende Besserung und bei 3 Patienten (1%) war eine nachfolgende klinische Behandlung notwendig (Tabelle 14).

Abszeßart	1 Perit. A.				2 Intrat. A.				3 Retrot. A.			
	einseitig		doppels.		einseitig		doppels.		einseitig		doppels.	
	v. O.	b. E.	v. O.	b. E.	v. O.	b. E.	v. O.	b. E.	v. O.	b. E.	v. O.	b. E.
Eiweiß . . .	8	5	4	4	–	–	–	–	1	1	–	–
Nierenreizung .	21	5	7	2	–	–	1	1	2	–	4	3
Herdnephritis .	12	6	11	9	5	5	3	3	11	5	–	–

Abszeßart	4 komb. Abszesse											
	1+2				1+3				2+3			
	einseitig		doppels.		einseitig		doppels.		einseitig		doppels.	
	v. O.	b. E.	v. O.	b. E.	v. O.	b. E.	v. O.	b. E.	v. O.	b. E.	v. O.	b. E.
Eiweiß . . .	–	–	–	–	1	1	–	–	1	–	–	–
Nierenreizung .	–	–	–	–	–	–	–	–	–	–	–	–
Herdnephritis .	–	–	–	–	7	4	2	2	1	–	–	–

v. O. = vor Operation . b. E. = bei Entlassung geheilt.

Tabelle 14.

Nachfolgend geben wir noch kurz einen Überblick über die Entlassung der 215 unkomplizierten Fälle bei den verschiedenen Abszeßarten. Die einseitig Abszeßtonsillektomierten konnten durchschnittlich am 7. Tag entlassen werden; nur in zwei Fällen zog sich die Entlassung, einmal wegen eines Kehldeckeloedems, das andere Mal wegen Nachbehandlung einer inzidierten Halsdrüse hinaus. Bei 51 einseitig Abszeßtonsillektomierten wurde durchschnittlich am 6. Tag noch die chronisch entzündlich veränderte Tonsille der anderen Seite entfernt. In diesen Fällen erfolgte die Entlassung etwa am 11. Tag. Die Entlassung der doppelseitig abszeßtonsillektomierten Patienten brachte trotz des größeren Eingriffes keine bedeutende Verlängerung des Klinikaufenthaltes mit sich. Sie erfolgte, wie auch in den Fällen, wo gleichzeitig die chronisch-veränderte Tonsille mitentfernt wurde, durchschnittlich am 8. Tag.

Nach Darstellung der unkomplizierten Abszedierungen können wir zusammenfassend sagen, daß uns die radikale Abszeßtonsillektomie trotz all der Einwendungen vieler Autoren absolut befriedigt hat.

Der Eingriff stellt keine Zumutung an den Patienten dar, da eine gute Anästhesie möglich ist. Die Größe des Eingriffes, einseitig oder doppelseitig, zeigte keine Verschiedenheit in der Heilungstendenz. Der Nachschmerz ist auffallend gering. Die Nahrungsaufnahme ist schnell wieder möglich und das subjektive Befinden bessert sich rasch, sodaß einer baldigen Entlassung nichts mehr im Wege steht. Die postoperative Entfieberung ist, da bei der Aufstellung alle phlegmonösen Prozesse und präseptischen Zustände mit eingeschlossen wurden, als günstig anzusehen, da 77,1% bis zum dritten Tag entfiebert waren. Postoperative, schwerwiegende Komplikationen beobachteten wir nicht, vielmehr heilten auch die vor der Operation schon bestandenen Erkrankungen anderer Organe aus oder wurden weitgehendst gebessert.

Der große Vorteil der Abszeßtonsillektomie ist in der sofortigen Beseitigung von Abszeß und chronischer Tonsillitis zu erblicken. Die Inzision dagegen hat nur palliativen Erfolg, denn wir wissen, daß einmal Erkrankte immer wieder zu Rezidiven neigen, die täglich wieder eintreten können.

Die Intervall-Tonsillektomie haben wir nicht ausgeübt; sie erscheint uns nicht empfehlenswert, da sie zu sehr von der Einsicht der

Patienten abhängt. Auch wissen wir, daß nach Ausschälung im latenten Stadium in nicht geringem Prozentsatz der Fälle Nachfieberung auftreten kann.

Der besondere Vorteil aber der Abszeßtonsillektomie liegt in der Prophylaxe gegenüber fortschreitenden phlegmonösen Prozessen und der tonsillogenen Sepsis.

Welche schweren Formen die Komplikationen bei Abszeßerkrankungen annehmen können, zeigen uns die folgenden 10 Fälle (4%). Bei sämtlichen war außer der Tonsillektomie ein größerer Eingriff im Halsgebiet noch erforderlich.

So mußte bei einer Patientin (0,4%) wegen eines absteigenden Kehlkopfoedems mit starken Atembeschwerden eine Tracheotomie vorgenommen werden. Nach achttägigem glattem Verlauf mit Rückbildung des Oedems konnte die Kanüle entfernt werden. 4 Tage später kam es leider zu einer hochgradigen Blutung, der die 67jährige Patientin infolge Kreislaufschwäche in kürzester Zeit erlag. Die Sektion ergab eine Blutung durch Arrosion einer Gefäßanomalie in der Gegend des früheren Tracheostomas, die von der V. anonyma zur Hinterwand der Trachea führte.

In zwei Fällen von Peritonsillarabszeß wurde wegen ausgeprägter septischer Erscheinungen die Drüsenausräumung und Jugularisunterbindung vorgenommen, nachdem die Tonsille entfernt war. Im ersten Fall fand sich eine Thrombose der V. jugularis, beim zweiten eine eitrige Entzündung der V. facialis anterior und posterior. Bei beiden Kranken war vor der Operation die Jugularis in ihrem Verlauf weder palpabel noch druckempfindlich. Beide Patienten kamen nach einigen Tagen unter dem Bilde einer fortschreitenden Sepsis ad exitum.

In den 7 anderen Fällen (2,8%) mit schwerster tonsillärer Erkrankung war es uns noch möglich, durch sofortigen radikalen Eingriff, teils durch Eröffnung des Spatium parapharyngeum und Drüsenausräumung, teils durch Drüsenausräumung und Jugularisunterbindung mit anschließender Abszeßtonsillektomie die Patienten zu retten.

Bei zwei Kindern mit einseitigem Intra- und Peritonsillarabszeß war außer der Abszeßtonsillektomie noch eine Ausräumung der

enorm geschwollenen und vereiterten Halslymphknoten notwendig, wonach bei dem einen am 4., bei dem anderen am 6. Tag Entfieberung eintrat. Beide Kinder konnten geheilt entlassen werden.

Ein an doppelseitigem Peritonsillarabszeß Erkrankter, bei dem schon diffuse septische Metastasen bestanden (Pleuritis diaphragmatica, Nephritis) wurde wegen des sehr schlechten Allgemeinzutandes nur doppelseitig tonsillektomiert, ein Eingriff an den Halsgefäßen jedoch unterlassen. Wegen zunehmender Luftbeschwerden (linksseitiges Infiltrat im Unterlappen der Lunge mit ausgedehntem Empyem) zwei Tage nach der Operation, wurde der Patient, da die Tonsillenwundbetten reizlos aussahen und die Halslymphdrüsenschwellung fast geschwunden war, zur Rippenresektion und Drainage des Empyems in die Chirurgische Klinik verlegt, wo er nach vierwöchentlicher Behandlung geheilt entlassen werden konnte.

Halsdrüsenausräumung und Jugularisunterbindung mußte bei einem Patienten mit Retrotonsillarabszeß außerdem vorgenommen werden. Da bei der Operation die V. facialis und jugularis intakt aussahen, wurde nur das Spatium parapharyngeum weit freigelegt und ein größeres Drüsenkonglomerat entfernt. Wegen ansteigender Temperaturen am 2. Tag nach der Operation sahen wir uns veranlaßt, noch nachträglich die V. jugularis zu unterbinden. Daraufhin lytisches Absinken des Fiebers bis zum 9. Tag. Der Patient wurde am 26. Krankheitstag geheilt entlassen.

Derselbe erweiterte Eingriff mußte bei einem an Intratonsillarabszeß Erkrankten ausgeführt werden, worauf er am 6. Tag fieberfrei wurde. Eine postoperativ aufgetretene Cystitis heilte bald auf Prontosilgaben ab, sodaß Patient am 28. Krankheitstag geheilt entlassen werden konnte.

Bei einem Patienten mit Intra- und Retrotonsillarabszeß wurden wegen starker Drüsenschwellung und vorausgegangener heftiger Blutung aus dem unteren Tonsillenpol die Drüsen ausgeräumt und die V. jugularis unterbunden. Bei der Ausschälung der Tonsille entleerte sich venöses Blut, wahrscheinlich als Folge einer Arrosion eines venösen Gefäßes durch den phlegmonösen Prozeß. Nach postoperativem lytischen Fieberabfall wurde Patient am 5. Tag fieberfrei und konnte geheilt entlassen werden.

Wegen septischer Temperaturen bei bestehendem Intra- und Retrotonsillarabszeß bei einem Kinde nahmen wir die sofortige Drüsenausräumung und Jugularisunterbindung mit anschließender Abszeßtonsillektomie vor. Trotz Entfernung der mit den Gefäßen verbakkenen Lymphknoten und Resektion eines Stückes der V. jugularis interna von der Einmündungsstelle der V. facialis communis nach aufwärts, hielten auch nach dem Eingriff die septischen Temperaturen und täglichen Schüttelfröste weiter an. Am 6. Tag Inzision und Entleerung eines weiteren Abszesses aus dem hinteren Gaumenbogen. 6 Tage später Aufhören der Schüttelfröste und Übergang des septischen Fiebers zu subfebrilen Temperaturen mit weiterem glatten Heilverlauf. Das Kind wurde am 33. Krankheitstag geheilt entlassen.

Die 10 beschriebenen komplizierten Fälle lassen erkennen, daß auch gerade der als „harmlos" angesehene Peritonsillarabszeß schwerste Krankheitsbilder schafft und es sogar in 2 Fällen nicht mehr möglich war, durch Jugularisunterbindung und Tonsillektomie die fortschreitende Pyämie aufzuhalten.

Die Tonsillektomie allein kann einem fortgeschrittenen Stadium der Sepsis keine Heilung mehr erbringen, Eingriffe im Halsgebiet werden erforderlich, doch auch sie kommen schon allzuoft zu spät.

Wenn wir anfangs die Abszesse näher differenzierten, so geschah es zu dem Zwecke, auch dem Arzt außerhalb der Klinik ein Mittel in die Hand zu geben, durch genaues Erkennen der Abszeßart, insbesondere der mehr zur Verwicklung neigenden intra-retrotonsillären und der kombinierten Abszesse, die Erkrankten schnell dem einzig richtigen und notwendigen Eingriff, der frühzeitigen Tonsillektomie, zuzuführen.

Nur so wird es in Zukunft möglich sein, hochvirulenten Infektionen durch radikale Ausschaltung des infizierten Halsgebietes und auch des Fokalherdes und somit einer weiteren Ausbreitung des Prozesses über unerreichbare Lymph- und Blutbahnen hin, zu begegnen.

Durch diese Methode gelang es uns, bei 7 Patienten, bei denen sich die tonsillogene Infektion schon interstitiell, lympho- und haematogen ausgebreitet hatte, volle Heilung zu erzielen.

Wir erkennen aus diesen schweren und oft unglücklich verlaufenden Fällen, wie sehr uns gerade das prophylaktive Handeln vor allem anderen am Herzen liegen muß.

Kasuistik.

1. Peritonsillarabszeßtonsillektomie.

7 Fälle mit einseitigem Abszeß bei normaler Temperatur bis 37,1 Grad:

Unter diesen hatten 3 Patienten schon früher öfter Halsentzündung und ein Patient mehrere Halsabszesse. Drei Patienten erkrankten erstmalig. Bei drei Patienten trat der Prozeß im Anschluß an eine Angina auf. Der Tag der Erkrankung lag 3—14 Tage zurück. Fieberfrei blieb nach der Operation ein Patient. Ein Patient wurde am ersten Tag, zwei am zweiten Tag, die anderen drei je am 4., 5. und 7. Tag fieberfrei. Bei zwei Patienten trat am 1. Tag eine Fieberzacke bis 37,3 Grad auf, bei einem Patient am dritten Tag bis 37,3 und bei einem Patient am 5. Tag bis 38,1 Grad. Letzterer war gleichzeitig an Gelenkrheumatismus erkrankt, der sich auf die Operation hin wesentlich besserte. Zwei Patienten hatten eine, während des Klinikaufenthaltes vorübergehende, Nierenreizung, ein Patient ein Epiglottesoedem, das sich am ersten Tag nach der Operation wieder zurückbildete. Bei einem Patient wurde in einer zweiten Sitzung drei Tage nach der Operation die chronisch veränderte zweite Mandel entfernt.

5 Fälle mit doppelseitigem Abszeß bei normaler Temperatur bis 37,1 Grad:

Drei Patienten litten schon früher an rezidivierender Halsentzündung, einer an häufigen Abszessen, vier Patienten erkrankten jetzt im Anschluß an eine Angina. Der Tag der Erkrankung lag 4—17 Tage zurück. Vier Patienten blieben fieberfrei, ein Patient hatte am Operationstag eine Fieberzacke bis 37,3 Grad. Ein Patient hatte starke Drüsenschwellungen in beiden Kieferwinkeln, die nach der Operation bald schwanden. Zwei Patienten zeigten eine vorübergehende Nierenreizung. Alle Patienten wurden spätestens am 10. Tag geheilt entlassen.

7 Fälle mit einseitiger Abszeßtonsillektomie mit gleichzeitiger Entfernung der chronisch veränderten anderen Mandel bei normaler Temperatur bis 37,1 Grad:

6 Patienten hatten früher Halsentzündungen, drei von ihnen mit gleichzeitiger Abszeßbildung. Ein Patient litt des öfteren an Abszessen, in drei Fällen trat die jetzige Erkrankung im Anschluß an eine Angina auf. Der Tag der Erkrankung lag 2—8 Tage zurück. Drei Patienten zeigten postoperativ normale Temperatur. Ein Patient wurde am zweiten Tag, zwei am dritten Tag und ein Patient, der ein derbes Halsdrüsenpaket hatte, am sechsten Tag fieberfrei. Ein Patient zeigte am ersten Tag eine Temperaturzacke von 37,6 Grad, zwei Patienten am zweiten Tag von 37,4 Grad und ein Patient am vierten Tag von 37,3 Grad. In zwei Fällen bestand eine leichte Nierenreizung. Sechs Patienten wurden

spätestens am neunten Tag und ein Patient, der die Drüsenschwellung aufwies, am 19. Tag geheilt entlassen.

24 Fälle mit einseitigem Abszeß bei leichter Temperatur bis 37,5 Grad:

Bei 8 Patienten zeigte die Anamnese öfter Halsentzündungen, bei 7 Patienten Halsentzündungen + Abszesse, ein Patient litt an Gelenkrheumatismus. Erstmalig erkrankt waren 9 Patienten. Bei 6 Patienten trat der Prozeß im Anschluß an eine Angina auf. Zwei Patienten hatten vor der Operation einen leichten Schüttelfrost. Der Erkrankungstag lag 1—14 Tage zurück. Fieberfrei waren am Operationstag ein Patient, am Tage nach der Operation neun, am 2. Tag neun, am 3. Tag vier Patienten, ein Patient wurde am 4. Tag fieberfrei. In einem Fall stieg die Temperatur auf 38,2 Grad. Am ersten Tag nach der Operation trat bei 4 Patienten eine Fieberzacke auf bis 38 Grad, bei einem Patient am 2. Tag bis 38 Grad und in einem Fall am 3. Tag bis 37,5 Grad. Fünf Patienten hatten starke Drüsenschwellungen, zwei Patienten zeigten eine einfache Eiweißausscheidung und vier eine vorübergehende Nierenreizung. Bei sieben Patienten wurde spätestens am 6. Tag die chronisch veränderte Mandel der anderen Seite entfernt; bei einem Patient am 9. Tag. 17 Patienten wurden spätestens am 8., sieben spätestens am 12. Tag geheilt entlassen.

3 Fälle mit doppelseitigem Abszeß bei leichter Temperatur von 37,2 bis 37,5 Grad:

Ein Patient hatte schon früher Halsentzündungen. Alle drei erkrankten jetzt nach vorausgegangener Halsentzündung. Der Tag der Erkrankung lag 6—8 Tage zurück. Zwei Patienten waren am 3. Tag fieberfrei. Bei dem ersten trat am ersten Tag nach der Operation eine Fieberzacke bis 38,2 und bei dem zweiten am 2. Tag bis 37,8 Grad auf. Ein Patient hatte länger dauerndes subfebriles Fieber bis zum 9. Tag mit einer Fieberzacke am ersten Tag nach der Operation bis 39,1 Grad. Im letzten Fall ging der Operation ein leichter Schüttelfrost voraus und es bestand bei der Einlieferung eine Nephritis, die bei der Entlassung am 25. Tag aus der stationären Behandlung weitgehendst gebessert war. Die beiden anderen Patienten wurden am 6. Tag beschwerdefrei und geheilt entlassen.

3 Fälle mit einseitiger Abszeßtonsillektomie mit gleichzeitiger Entfernung der chronisch veränderten Mandel der anderen Seite bei leichter Temperatur von 37,2 bis 37,5 Grad:

Drei Patienten hatten schon früher rezidivierende Anginen durchgemacht und erkrankten auch jetzt im Anschluß an eine Angina. Der Beginn der Erkrankung lag in zwei Fällen 8 Tage und in einem Fall 4 Wochen zurück. Ein Patient war am Tag der Operation, ein anderer am ersten und einer am zweiten Tag temperaturfrei. Bei einem Fall trat am ersten Tag nach der Operation eine

kleine Fieberzacke bis 37,7 Grad auf. Ein Patient mit sehr starker Drüsenschwellung machte bei seiner Aufnahme einen schwerkranken Eindruck; die Schwellung ging nach der Operation bald zurück. Eine bei einem Patienten bestehende Herdnephritis ging im Verlaufe der Behandlung zurück. Alle drei Patienten wurden spätestens am 10. Tag entlassen.

28 Fälle mit einseitigem Abszeß bei mittlerer Temperatur von 37,6 bis 38,1 Grad:

9 Patienten hatten schon früher Halsentzündung, zwei mehrmals Abszesse und drei Patienten Mandelentzündungen und Abszesse, zwei andere Gelenkrheumatismus, einer litt an chronischer Bronchitis und zwei waren an Nierenentzündungen erkrankt. Erstmalig erkrankten 8 Patienten und erstmalig nach Angina 3 Patienten. In drei Fällen war schon eine vergebliche Inzision vorgenommen worden. Drei Patienten machten einen schwer kranken Eindruck. In einem Fall bestand gleichzeitig ein Zahnabszeß. Der Tag der jetzigen Erkrankung lag zwei bis 14 Tag zurück. Ein Haemogramm wurde am Operationstag bei 7 Patienten angefertigt. In 2 Fällen war die Leukozytenzahl normal, dagegen eine Stabkerniggenvermehrung von 7-11% vorhanden. 5 Fälle zeigten eine Leukozytose zwischen 11 000 und 18 000 und eine Vermehrung der Stabkernigen zwischen 5 und 8%. Drei Patienten waren am Tag nach der Operation fieberfrei, 6 am zweiten, 8 am dritten, 5 am vierten, 3 am fünften, zwei am sechsten und ein Patient am siebten Tag. 17 Patienten entfieberten glatt, 4 zeigten eine leichte Fieberzacke am ersten Tag nach der Operation bis 38 Grad, 5 Patienten am 2. Tag bis 38,5 Grad, zwei zeigten ein paar Tage lang subfebrile Temperaturen bis 37,5 Grad. Eine starke Halsdrüsenschwellung bei 8 Patienten bildete sich postoperativ in wenigen Tagen zurück. Eine vorrübergehende Eiweißausscheidung bestand bei drei, eine Herdnephritis bei 5 Patienten. In zwei Fällen heilte diese schon während des Klinikaufenthaltes aus. In 9 Fällen wurde spätestens am 7. Tag die chronisch veränderte andere Mandel noch entfernt. 16 Patienten wurden spätestens am 8. und 11 am 9. bis 14. Tag geheilt entlassen. 1 Patient wurde vier Tage nach der Operation zur Weiterbehandlung seiner schon früher bestandenen Nierenentzündung in die Medizinische Klinik verlegt.

18 doppelseitige Abszesse bei mittlerer Temperatur von 37,6 bis 38,1 Grad:

6 Patienten hatten schon früher Halsentzündung, 4 Anginen und Abszesse, 3 erkrankten erstmalig und 5 erstmalig nach Angina. Der Tag der jetzigen Erkrankung lag in 15 Fällen 3—8 Tage und in 3 Fällen 2—3 Wochen zurück. Das Haemogramm wurde bei 5 Patienten kontrolliert. In einem Fall zeigte sich keine Veränderung, in 4 Fällen bestand eine Leukozytose von 16 000 bis 22 000 und eine Vermehrung der Stabkernigen von 3 bis 8%. Am Tage nach der Operation waren 8 Patienten, am 2. Tage ein Patient, am 3. Tage vier und am 4. Tage 5 Patienten fieberfrei. 5 Patienten entfieberten glatt. In einem Fall trat am

Operationstag eine Fieberzacke bis 39 Grad auf. In zwei anderen Fällen am ersten Tag nach der Operation bis 38. Grad. Starke Drüsenschwellungen verschwanden in wenigen Tagen. Eine vorübergehende Eiweißausscheidung bestand in zwei Fällen. 4 Patienten zeigten eine Nierenreizung, die im Verlauf der Behandlung wieder schwand. 14 Patienten wurden spätestens am 9. und 4 spätestens am 13. Tag geheilt entlassen.

6 Fälle von einseitiger Abszeßtonsillektomie mit gleichzeitiger Entfernung der chronisch-veränderten anderen Mandel bei mittlerer Temperatur von 37,6 bis 38,1 Grad:

Zwei Patienten hatten schon früher Halsentzündungen, drei Patienten Abszesse und Anginen, einer erkrankte erstmalig und ein Patient nach Angina. Der jetzige Erkrankungstag lag 3—10 Tage zurück. Ein Tag nach der Operation waren zwei Patienten, zwei am 2. Tage und zwei am 3. Tage fieberfrei. 5 Patienten entfieberten glatt. In einem Fall trat am ersten Tag nach der Operation eine leichte Fieberzacke bis 37,8 Grad auf. In einem Fall bestand eine vorübergehende Nierenreizung. Alle 6 Patienten wurden spätestens am 10. Tag geheilt entlassen.

32 einseitige Abszesse bei hoher Temperatur von 38,2 bis 39 Grad:

14 Patienten litten an rezidivierenden Anginen, 3 an Halsentzündungen und Abszessen, ein Patient hatte schon eine Sepsis nach Angina durchgemacht, 2 eine Nephritis. Erstmalig erkrankten 11 und erstmalig nach Angina 4 Patienten, nach rezidivierender Angina 9 Patienten. Die jetzige Erkrankung lag 2—14 Tage zurück. Bei einem Patient war vergeblich inzidiert worden. In 9 Fällen wurde das Haemogramm kontrolliert. Es zeigte sich in einem Fall keine Vermehrung, in 8 Fällen eine Leukozytose von 10 000 bis 21 000 mit einer Stabkernigenvermehrung von 3—28%. Am ersten Tag nach der Operation waren fieberfrei 9 Patienten, am 2. Tag 10, am 3. Tag 7, am 4. einer, am 5. 3, am 6. Tag einer und am 15. Tag ein Patient. Letzterer kam in schwerkrankem Zustand mit Halsdrüsenschwellung in die Klinik und hatte postoperativ länger dauernde subfebrile Temperaturen bis 37,5 Grad. Zwei Patienten hatten am ersten Tag nach der Operation eine Temperaturzacke bis 37,9 Grad, einer bis 38,4 Grad am zweiten Tag und 2 bis 38,4 Grad am dritten Tag. 26 entfieberten glatt. In 7 Fällen bestand eine starke Drüsenschwellung, die bei 6 Patienten bald zurückging. In einem Fall mußten die vereiterten Lymphknoten inzidiert werden. 8 Patienten hatten während des Klinikaufenthaltes eine Nierenreizung und drei eine vorübergehende Eiweißausscheidung. Eine Herdnephitis, die in drei Fällen bestand, klang im Laufe der stationären Behandlung wieder ab. Bei 11 Patienten wurden zwischen dem 4. und 7. Tag, bei einem Patient am 9. Tag nach der Operation die andere chronisch veränderte Mandel noch entfernt. 26 Patienten wurden spätestens am 10., 5 spätestens am 17. und einer am 24. Tag geheilt entlassen.

5 doppelseitige Abszesse bei hoher Temperatur von 38,2 bis 39 Grad:

4 Patienten hatten schon früher öfter Halsentzündungen und von diesen zwei mit Abszeßbildung. Ein Patient erkrankte erstmalig, drei erkrankten diesmal nach Angina. Ein Patient hatte vor seiner Einlieferung einen leichten Schüttelfrost und in einem Fall war vergeblich inzidiert worden. Die jetzige Erkrankung lag 4—14 Tage zurück. Das Haemogramm wurde in 2 Fällen kontrolliert; es zeigte sich beide Male eine Vermehrung der Stabkernigen von 5% und eine Leukozytose von 16 000 bzw. 27 500. Am 2. und 3. Tag nach der Operation waren je zwei Patienten, am 5. Tag ein Patient fieberfrei. Drei entfieberten glatt In einem Fall trat eine Fieberzacke am ersten Tag nach der Operation bis 38,2, im anderen Fall am 3. Tag bis 37,6 Grad auf. Eine derbe Drüsenschwellung bei einem Patient bildete sich in kurzer Zeit zurück. Einweißausscheidung und eine Herdnephritis traten bei je einem Patienten vorübergehend auf. Alle 5 Patienten wurden spätestens am 10. Tag geheilt entlassen.

Ein Fall von Abszeßtonsillektomie mit gleichzeitiger Entfernung der chronisch veränderten anderen Mandel bei Temperatur von 38,5 Grad:

Patient erkrankte erstmalig vor 4 Tagen mit einer Halsentzündung und Eiweiß im Urin. Zwei Tage nach der Operation war er fieberfrei und das Eiweiß im Urin verschwunden. Am ersten Tag trat eine Temperaturzacke bis 38,2 Grad auf. Am 8. Tag wurde er beschwerdefrei geheilt entlassen.

9 einseitige Abszesse bei sehr hoher Temperatur von 39,1 bis 40,5 Grad:

4 Patienten hatten schon früher öfter Halsentzündungen. Erstmalig erkrankten drei und erstmalig nach Angina zwei Patienten. 2 Patienten hatten am Tag vor der Operation einen leichten Schüttelfrost; sie machten bei ihrer Einlieferung einen schwerkranken Eindruck. Der Tag der jetzigen Erkrankung lag 3—14 Tage zurück. In 7 Fällen wurde das Haemogramm kontrolliert; es zeigte sich eine Leukozytose von 12 000 bis 24 000 und eine Vermehrung der Stabkernigen von 3—10%. Am ersten Tag nach der Operation waren zwei Patienten fieberfrei, drei am zweiten Tag, drei am dritten Tag und einer am 10. Tag. Bei diesen Patienten mit länger dauerndem Fieber bestand ein sehr dickes Drüsenpacket, das sich langsam zurückbildete. 4 Patienten hatten vorübergehend eine Nierenreizung, einer eine Eiweißausscheidung und 3 eine sich zurückbildende Herdnephritis. In einem Fall wurde 4 Tage nach der Operation noch die chronisch veränderte andere Mandel entfernt. Alle 9 Patienten wurden spätestens am 12. Tag geheilt entlassen.

1 Fall von doppelseitigem Abszeß bei sehr hoher Temperatur von 39,7 Grad:

Patient hatte schon öfter Halsentzündung, erkrankte jetzt vor 8 Tagen. Bei seiner Einlieferung zeigte das Haemogramm eine Leukozytose von 17 350, eine Vermehrung der Stabkernigen von 33,5% und eine Lymphopenie von 8%. Postoperativ lytischer Temperaturabfall mit Fieberfreiheit am 6. Tag. Die anfänglich sehr starken Drüsenschwellungen und die im Verlauf der stationären Behandlung aufgetretene Herdnephritis bildeten sich allmählich zurück. Patient wurde am 12. Tag beschwerdefrei entlassen.

1 Fall von einseitiger Abszeßtonsillektomie mit gleichzeitiger Entfernung der chronisch veränderten anderen Mandel bei sehr hoher Temperatur von 39,5 Grad:

Der Patient erkrankte erstmalig vor 4 Tagen und war zwei Tage nach der Operation glatt entfiebert. Er wurde am 12. Tag geheilt entlassen.

2. Intratonsillarabszeßtonsillektomie.

5 Fälle von einseitigem Intratonsillarabszeß bei normaler Temperatur bis 37,5 Grad:

Ein Patient litt früher an häufigen Anginen, ein anderer an Abszeßbildung, der dritte an Anginen und Abszessen. Zwei Patienten erkrankten erstmalig. In 2 Fällen ging diesmal eine Halsentzündung voraus. Die jetzige Erkrankung lag 7—11 Tage zurück. In zwei Fällen fand sich bei der Kontrolle des Haemogramms eine normale Leukozytenzahl, jedoch eine Stabkernigenvermehrung von 7 bzw. 8%. Nach der Operation blieben drei Patienten fieberfrei, ein Patient entfieberte am 3. und ein anderer am 6. Tag. Von diesen beiden zeigte am ersten Tag nach der Operation der eine eine leichte Fieberzacke bis 37,5 Grad und der zweite einen Fieberanstieg bis 38,3 Grad. In 3 Fällen bildete sich die anfänglich bestandene starke Lymhdrüsenschwellung und in zwei Fällen die Herdnephritis, die bei einem Patient im Anschluß an die Operation aufgetreten war, im Laufe der klinischen Behandlung zurück. Alle drei Patienten wurden spätestens am 11. Tage geheilt entlassen.

Ein Fall von einseitigem Intratonsillarabszeß bei leichter Temperatur von 37,5 Grad:

Der Patient hatte früher rezidivierende Anginen und erkrankte vor 9 Tagen erneut an einer Halsentzündung. Das Haemogramm zeigte eine Leukozytose von 16 000 und eine Vermehrung der Stabkernigen von 9%. Am ersten Tag nach

der Operation war der Patient glatt entfiebert und die bei der Aufnahme bestandene Herdnephritis klang ab. Am 4. Tag nach der Operation wurde noch die andere veränderte Tonsille ausgeschält; er wurde am 12. Tage geheilt entlassen.

2 Fälle von doppelseitigem Intratonsillarabszeß bei leichter Temperatur von 37,2 bis 37,5 Grad:

Ein Patient erkrankte erstmalig. Der zweite hatte rezidivierende Anginen. In einem Fall zeigte das kontrollierte Haemogramm eine Leukozytose von 13 200 und eine Stabkernigenvermehrung von 11%. Die jetzige Erkrankung lag 3 und 4 Tage zurück. Ein Patient entfieberte lytisch bis zum 4. Tage, der andere wurde nach einer Fieberzacke am ersten Tag nach der Operation bis 38,1 Grad am dritten Tag fieberfrei. Eine bei einem Patienten bestehende Herdnephritis verschwand während des Klinikaufenthaltes. Beide Patienten wurden spätestens am 12. Tag geheilt entlassen.

3 Fälle von doppelseitigem Intratonsillarabszeß bei mittlerer Temperatur von 37,6 bis 38,1 Grad:

Die Patienten erkrankten vor 4 Tagen, einer davon mit einem Schüttelfrost vor drei Tagen. Alle 3 litten an rezidivierenden Anginen. Das Haemogramm zeigte in 2 Fällen eine Leukozytose von 14 700 bzw. 16 000, eine Stabkernigenvermehrung von 14 und 11%. Zwei waren am dritten Tag und einer am 5. Tag nach der Operation temperaturfrei. In einem Fall trat eine Temperaturerhöhung bis 38 Grad am ersten Tag und im zweiten Fall eine Erhöhung bis 37,8 Grad am zweiten Tag nach der Operation auf. Der dritte Patient entfieberte glatt. Eine derbe Drüsenschwellung bei einem Patient und die in 2 Fällen vorhandene Herdnephritis gingen nach wenige Tagen der Behandlung zurück. Die Patienten wurden spätestens am 11. Tag geheilt entlassen.

3 Fälle von einseitigem Intratonsillarabszeß bei hoher Temperatur von 38,2 bis 39 Grad:

Ein Patient erkrankte zum ersten Male und zwei nach früheren Halsentzündungen. Der jetzige Erkrankungstag lag 4—14 Tage zurück. Das Hämogramm wurde in zwei Fällen kontrolliert und zeigte beide Male eine Leukozytose von 21 000 und eine Vermehrung der Stabkernigen von 14%. Fieberfrei waren 2 Patienten am 1. Tag und einer am 3. Tag nach der Operation; zwei entfieberten glatt. In einem Fall trat am Operationstag ein Temperaturanstieg bis 39,3 Grad auf, eine Herdnephritis war bei 2 Patienten und eine Nierenreizung bei einem Patient vorübergehend vorhanden. Ein Epiglottisoedem in einem Fall ging bald nach der Operation zurück. Bei den 3 Patienten wurde spätestens am 6. Tage die andere Tonsille noch entfernt. Alle drei wurden spätestens am 12. Tag geheilt entlassen.

3. Retrotonsillarabszeßtonsillektomie.

3 Fälle von einseitigem Retrotonsillarabszeß bei normaler Temperatur bis 37,1 Grad:

2 Patienten erkrankten zum ersten Male und ein Patient nach früher durchgemachten Halsentzündungen. Der Beginn der jetzigen Erkrankung lag 2 Tage bis 3 Wochen zurück. Das Haemogramm, in einem Fall kontrolliert, zeigte eine Leukozytose von 12 500 und eine Stabkernigenvermehrung von 3%. Ein Patient blieb temperaturfrei, einer wurde es am 2. Tag und einer am dritten Tag nach der Operation. Von den beiden letzteren hatte der eine am ersten Tag eine Temperatur bis 37,2 Grad, der andere ebenso hoch am 2. Tag, Erscheinungen von Seiten der Nieren, die sich bei dem einen Patienten in einer Eiweißausscheidung, bei dem zweiten in einer Nierenreizung und bei dem drtten in einer Herdnephritis äußerten, klangen gegen Ende der Behandlung ab. Bei einem Patient wurde 4 Tage nach der Operation noch die andere Tonsille ausgeschält. 2 Patienten wurden spätestens am 8. und einer am 11. Tag geheilt entlassen.

2 Fälle von doppelseitigem Retrotonsillarabszeß bei normaler Temperatur von 37,1 Grad:

Der eine Patient hatte schon früher häufige Halsentzündungen und der andere erkrankte erstmalig im Anschluß an eine Angina. Der jetzige Krankheitsbeginn lag bei beiden 6 Tage zurück. Der eine wurde am zweiten, der andere am 3. Tag nach der Operation fieberfrei. Beide hatten postoperativ am ersten Tag eine Fieberzacke bis 37,8 Grad. Ein Patient wurde am 4. Tag, der andere am 8. Tag beschwerdefrei entlassen.

8 Fälle von einseitigem Retrotonsillarabszeß bei leichter Temperatur von 37,2 bis 37,5 Grad:

6 Patienten waren schon früher oft an Aginen erkrankt, davon ein Patient mit Abszeßbildung. 2 erkrankten zum ersten Mal. Der Tag der jetzigen Erkrankung lag 1—14 Tage zurück. 4 Patienten waren am Tag nach der Operation, zwei am zweiten Tag, einer am 3. und einer am 4. Tag fieberfrei. Alle 8 entfieberten glatt. Eine starke, derbe Drüsenschwellung bei einem Patienten bildete sich in wenigen Tagen zurück. Bei drei Patienten bestand eine Herdnephritis und bei einem eine Nierenreizung. Bei 2 dieser Patienten war die Herdnephritis nach Ablauf der stationären Behandlung abgeklungen. In 2 Fällen wurde am 5. bzw. am 9. Tag noch die zweite Tonsille entfernt. 6 Patienten wurden spätestens am 8. Tag und die zwei spätestens am 13. Tag geheilt entlassen.

8 Fälle von einseitigem Retrotonsillarabszeß bei mittlerer Temperatur von 37,6 bis 38,1 Grad:

4 Patienten hatten schon früher Halsentzündung, einer mit Abszeßbildung. 4 erkrankten erstmalig, einer von ihnen nach abgelaufener Angina. Eine Patientin war gravide. Das Haemogramm, in 2 Fällen kontrolliert, zeigte eine Leukozytose von 17 000 und eine Stabkernigenvermehrung von 4 bzw. 5%. Der Tag der jetzigen Erkrankung lag 3 bis 21 Tage zurück. Am Operationstag wurde ein Patient temperaturfrei, am ersten Tag nach der Operation 3, am zweiten Tag einer und am dritten Tag 3 Patienten. Alle entfieberten glatt. Die bei 5 Patienten bestehende Herdnephritis klang während des Klinikaufenthaltes ab. 4 Patienten wurden nachträglich, spätestens am 9. Tage nach der Operation, die andere Tonsille entfernt. Drei Patienten wurden spätestens am 10. und 5 zwischen dem 12. und 16. Tag beschwerdefrei entlassen.

Drei Fälle von doppelseitigem Retrotonsillarabszeß bei mittlerer Temperatur von 37,6 bis 38, 1 Grad:

Alle Patienten litten an rezidivierenden Anginen, ein Patient an rheumatischen Beschwerden. Der Tag der jetzigen Erkrankung lag 3—5 Tage zurück. 2 Patienten waren am 2. und einer am 3. Tag fieberfrei. 2 entfieberten glatt, eine Fieberzacke trat am ersten Tag nach der Operation bis 37,9 Grad bei einem Patienten auf. Eine derbe Halsdrüsenschwellung in einem Fall und eine Nierenreizung in 2 Fällen verschwanden nach wenigen Tagen. Alle 3 Patienten wurden spätestens am 8. Tag geheilt entlassen.

4 Fälle von einseitigem Retrotonsillarabszeß bei hoher Temperatur von 38,2 bis 39 Grad:

Ein Patient hatte schon früher Anginen, 3 erkrankten zum ersten Mal, davon 2 diesmal nach Angina. In einem Fall ging ein leichter Schüttelfrost voraus und bei einem anderen bestand ein Kehlkopfoedem. Der jetzige Erkrankungstag lag 2—10 Tage zurück. Je ein Patient war am 1., 2., 3. und 4. Tag fieberfrei; zwei Patienten entfieberten glatt. Bei einem Patienten stieg die Temperatur am Operationstag bis 39,2 Grad, bei einem anderen am nächsten Tag bis 39 Grad. Eine anfängliche Nierenreizung in zwei Fällen und das Kehlkopfoedem verschwanden im Laufe der Behandlung. Ein Patient wurde 5 Tage später noch auf der anderen Seite tonsillektomiert. Drei Patienten wurden am 9., der Patient mit dem Kehlkopfoedem am 19. Tag geheilt entlassen.

2 Fälle von doppelseitigem Retrotonsillarabszeß bei hoher Temperatur von 38,2 bis 39 Grad:

Beide erkrankten erstmalig, der eine am 3. und der andere am 8. Tag. Der erste war nach einer leichten Temperaturzacke bis 37,7 Grad am zweiten Tag entfiebert. Bei dem zweiten fiel die Temperatur bis zum 5. Tag lytisch ab. Beide wurden spätestens am 10. Tag geheilt entlassen.

2 Fälle von doppelseitigem Retrotonsillarabszeß bei sehr hoher Temperatur von 39,5 Grad:

Ein Patient erkrankte erstmalig, der andere nach rezidivierenden Anginen, beide jetzt nach einer vor 8 Tagen durchgemachten Angina. Am 2. und 3. Tag nach der Operation entfieberte je ein Patient. Die zu Anfang bestandene Nierenreizung klang ab. Die beiden Patienten wurden am 9. Tag geheilt entlassen.

4. Kombinierte Tonsillarabszesse.

a) Peri- und Retrotonsillarabszeßtonsillektomie:

1 Fall von doppelseitigem Peri- und Retrotonsillarabszeß bei normaler Temperatur bis 37 Grad:

Der Patient erkrankte erstmalig vor 4 Tagen. Er blieb nach der Operation temperaturfrei und wurde am 6. Tag beschwerdefrei und geheilt entlassen.

5 Fälle von einseitigem Peri- und Retrotonsillarabszeß bei leichter Temperatur von 37,2 bis 37,5 Grad:

Ein Patient litt schon früher häufig an Halsentzündungen, vier Patienten erkrankten zum ersten Mal, davon zwei nach abgelaufener Angina. Der Tag der jetzigen Erkrankung lag 5 bis 8 Tage zurück. In zwei Fällen wurde das Haemogramm kontrolliert. Es bestand eine Leukozytose von 13000 und 17000, eine Vermehrung der Stabkernigen von 6 und 8% und in einem Fall eine Lymphopenie von 8%. Fieberfrei waren am ersten Tag nach der Operation ein Patient, am zweiten Tag zwei und am vierten Tag zwei. In zwei Fällen trat glatte Entfieberung ein, ein Patient hatte am zweiten Tag eine Fieberzacke bis 37,8 Grad und in zwei Fällen trat am ersten Tag nach der Operation ein Temperaturanstieg bis 38 Grad ein. Eine bei einem Patienten bestehende starke Drüsenschwellung bildete sich in kurzer Zeit zurück. In einem Fall war Eiweiß im Urin und in 3 Fällen eine Herdnephritis vorübergehend vorhanden. Bei 2 Patienten wurde spätestens am 8. Tag noch die andere chronisch veränderte Tonsille entfernt. 3 Patienten wurden spätestens am 8. und 2 spätestens am 13. Tag geheilt entlassen.

4 Fälle von einseitigem Peri- und Retrotonsillarabszeß bei mittlerer Temperatur von 37,6 bis 38,1 Grad:

Ein Patient litt an häufigen Anginen und Rheumatismus, 3 andere erkrankten erstmalig an Angina. Der jetzige Erkrankungstag lag 8—14 Tage zurück. Drei Patienten entfieberten glatt, je einer am ersten, zweiten und dritten Tag. In einem Fall mit starker Helsdrüsenschwellung fiel die Temperatur bis zum 7. Tag lytisch ab. In 4 Fällen bestand eine Herdnephritis, die während des Klinikaufenthaltes bei einem Patienten verschwand, in den anderen Fällen sich besserte. Die

andere Tonsille wurde bei 2 Patienten spätestens am 7. Tag noch ausgeschält. Zwei Patienten wurden spätestens am 7. und zwei nach 14 Tagen geheilt entlassen.

3 Fälle von einseitigem Peri- und Retrotonsillarabszeß bei hoher Temperatur von 38,2 bis 39 Grad:

Zwei Patienten erkrankten zum ersten Mal und einer nach früheren Halsentzündungen. Sie erkrankten alle vor 5 Tagen. In einem Fall wurde das Haemogramm kontrolliert. Es bestand eine Leukozytose von 16000 mit Stabkernigenvermehrung von 8%. Zwei entfieberten glatt am zweiten Tag und einer am dritten Tag nach der Operation. Eine Herdnephritis in zwei Fällen war nach Ablauf der stationären Behandlung ausgeheilt. Nachträglich wurde am 8. Tag noch bei 2 Patienten die andere Tonsille entfernt. Ein Patient wurde am 5. Tag, die anderen beiden am 14. Tag geheilt entlassen.

3 Fälle von doppelseitigem Peri- und Retrotonsillarabszeß bei hoher Temperatur von 38,2 bis 39 Grad:

2 Patienten erkrankten vor 8 Tagen erstmalig nach einer Halsentzündung, ein Patient am 5. Tag nach früheren Anginen. Einer der Patienten befand sich in sehr schlechtem Allgemeinzustand. In zwei Fällen war vergeblich inzidiert woren. Das Haemogramm wurde bei zwei Patienten kontrolliert und zeigte eine Leukozytose von 14000 bzw. 24000, eine Stabkernigenvermehrung von 5—11%, außerdem eine Lymphopenie. Alle drei Patienten zeigten am ersten Tag nach der Operation eine Fieberzacke und zwar von 38, 39,2 und 39,5 Grad. Am 2., 3. und 5. Tag war je ein Patient fieberfrei. Die starken Drüsenschwellungen, die bei allen drei Patienten vorhanden waren, verschwanden im Laufe der ersten Woche. Auch die Herdnephritis in zwei Fällen heilte in wenigen Tagen aus. 2 Patienten wurden spätestens am 10., der dritte am 16. Tag geheilt entlassen.

b) Peri- und Intratonsillarabszeßtonsillektomie.

1 Fall von einseitigem Peri- und Intratonsillarabszeß bei leichter Temperatur von 37,5 Grad:

Patientin erkrankte zum ersten Mal vor 4 Wochen mit einer Halsentzündung, nach deren Abklingen eine Drüsenschwellung und Schluckbeschwerden auftraten. Sie war am ersten Tag nach der Operation temperaturfrei und die Drüsenschwellung war verschwunden. Sie wurde am 4. Tag nach der Operation in ambulante Weiterbehandlung entlassen.

1 Fall von beiderseitigem Peri- und Intratonsillarabszeß bei sehr hoher Temperatur von 39,5 Grad:

Die Patientin erkrankte vor 7 Tagen an einer Angina, beiderseitigen Halsdrüsenschwellung und einer doppelseitigen Mittelohrentzündung. Das Haemo-

gramm zeigte eine Leukozytose von 11000 und eine Vermehrung der Stabkernigen von 11%. Die Tuberkulinreaktion nach Pirquet fiel positiv aus. Postoperativ bestanden 18 Tage lang abendliche subfebrile Temperaturen bis 37,8 Grad. Die Drüsenschwellungen schwanden nach 6 Tagen. Nach Ausheilung der Mittelohren wurde die Patientin am 21. Tag geheilt entlassen.

Intra- und Retrotonsillarabszeßtonsillektomie:

1 Fall von einseitigem Intra- und Retrotonsillarabszeß bei normaler Temperatur:

Der Patient erkrankte vor 3 Tagen nach früheren Anginen erneut und wurde mit einer starken Halsdrüsenschwellung in die Klinik eingeliefert. Er blieb nach der Operation fieberfrei und wurde nach Verschwinden der Drüsenschwellung am 6. Tag geheilt entlassen.

1 Fall von einseitigem Intra- und Retrotonsillarabszeß bei sehr hoher Temperatur von 39,5 Grad:

Der Patient erkrankte erstmalig vor 10 Tagen mit einer Halsdrüsenschwellung und einer Nierenentzündung. Das Haemogramm ergab eine Leukozytose von 15000 mit einer Vermehrung der Stabkernigen von 12%. Nach der Operation blieb die Temperatur noch am nächsten Tag um 39,5 Grad, um dann bis zum 5. Tag lytisch abzusinken. Drüsenschwellung und Nephritis klangen ab. Der Patient wurde am 7. Tag geheilt entlassen.

Abszeßtonsillektomie bei 10 komplizierten Mandelabszessen.

1 Fall von Peritonsillarabszeßtonsillektomie und Jugularisunterbindung, Drüsenausräumung bei Sepsis:

Anamnese: Patient war nie ernstlich krank. Vor 5 Tagen erkrankte Patient an Halsschmerzen mit Temperatur um 38 Grad. Vor 4 Tagen wurde er in die Medizinische Universitäts-Klinik eingeliefert. Von dort wird er heute wegen Verdachtes auf tonsillogene Sepsis mit Pneumonie und Pleuritis diaphragmatica in die hiesige Klinik verlegt.

Status präsens: Großer, kräftiger 20jähriger Mann, ikterisches Aussehen. Patient macht einen schwerkranken Eindruck; die Atmung ist schwer und ziehend. Starker Foetor ex ore. Die Zunge ist dick mit grau-braunen Massen belegt. Die linke Tonsille und der linke vordere Gaumenbogen sind stark gerötet und vorgetrieben und mit der stark oedematösen Uvula verklebt. In der Mitte des vorderen Gaumenbogens eine kleine Inzisionsstelle. Die linksseitigen Halsdrüsen sind geschwollen und druckschmerzhaft. Die Jugularis ist in ihrem Verlauf nicht palpabel und nicht druckschmerzhaft. Temperatur 38,1 Grad.

Operation: Bei der Tonsillektomie in Oberflächenanästhesie entleert sich ein stark foetider Abszeß am oberen Pol. Die ganze Tonsille und ihre Umgebung ist morsch und nekrotisch.

Verlauf: Da die Temperatur am Tage nach der Operation auf 39,3 Grad ansteigt, das Befinden des Patienten sich verschlechtert und außerdem die V. jugularis heute druckempfindlich erscheint, wird die Drüsenausräumung und die Jugularisunterbindung noch vorgenommen. Es findet sich eine ganz kleine markig geschwollene Drüse, die entfernt wird. Die V. jugularis interna sieht auffallend haemorrhagisch aus und ist in ihrer ganzen Ausdehnung mit der Umgebung verbacken. Diese und die V. facialis communis werden unterbunden und reseziert. Das obere Ende der V. jugularis wird geschlitzt. Es entleert sich dabei kein Blut. In der Nacht und am nächsten Tag hat der Patient je einen Schüttelfrost. Das Allgemeinbefinden wird deutlich schlechter. Die Atmung kommt am 4. Tag nach der Operation bei zunehmender Kreislaufschwäche ad exitum.

Sektionsergebnis: Eitrige Thrombophlebitis in beiden Venenstumpfenden, nicht ganz bis an die Schädelbasis, aber bis an die V. anonyma reichend. Pyämische Abszesse im Bereich beider Unterlappen mit Pleuranekrosen. Doppelseitiges Pleuraempyem. Braun-roter Milztumor. Dilatation der linken Herzkammer.

1 Fall von linksseitigem Peritonsillarabszeß und Tracheotomie wegen absteigendem Kehlkopfoedem:

Anamnese: Seit Jahren Nervenschwäche. Vor 3 Wochen traten Fieber, Halsschmerzen und Frostgefühl auf. Die Patientin verspürte einen zunehmenden Druck im Hals. Wegen zunehmender Luftbeschwerden erfolgte Einweisung.

Status präsens: 67jährige Patientin in sehr schlechtem Allgemeinzustand. Schleimhäute anämisch, intensive Schwellung des vorderen und hinteren Gaumenbogens und der linken Tonsille. Der linke Sinus piriformis ist fast ganz ausgefüllt. Die Schleimhaut über den entzündeten Partien ist glatt und gerötet. Es besteht eine druckschmerzhafte linkseitige Halsdrüsenschwellung. Temperatur 36,8 Grad.

Operation: Bei der Tonsillektomie entleert sich etwas freier Eiter am oberen Pol. Wegen der Luftbeschwerden wird vorbeugend die Trachotomie vorgenommen.

Verlauf: Ansteigen der Temperatur am 2. Tag nach der Operation bis 38,2 Grad, am 6. Tag fieberfrei. Entfernung der Kanüle am 8. Tag, Patientin atmet wieder vollkommen frei. Am 12. Tag nach der Operation kommt es plötzlich zu einer hochgradigen Blutung aus Mund und Nase, der die Patientin in kürzester Zeit erliegt.

Sektion: Im Mittellappen der Schilddrüse findet sich ein eingeschmolzener Abszeß, ferner eine Gefäßanomalie der V. anonyma zur Hinterwand der Trachea dicht unterhalb des Tracheostoma. Infolge Arrosion dieses Gefäßes ist die Patientin verblutet.

1 Fall von Peritonsillarabszeßtonsillektomie mit Halsdrüsenausräumung und Jugularisunterbindung:

Anamnese: Patient erkrankte vor 10 Tagen mit einer Halsentzündung, die nach 3 Tagen zu einem linksseitigen Abszeß führte und vom Hausarzt gespalten wurde, wobei sich aber kein Eiter entleerte. Temperaturen zwischen 38 und 39,5 Grad. Seit 5 Tagen starke Halsdrüsenschwellung links, die vorübergehend zurückging. In den letzten 3—4 Tagen zunehmender körperlicher Verfall. Seit 2 Tagen Atembeschwerden und 2 Schüttelfröste. Einweisung in die Chirurgische Universitätsklinik zwecks Rippenresektion wegen Pleuraempyem. Es ließ sich jedoch röntgenologisch kein Empyem feststellen (Lungenabszesse?). Wegen Verdachtes der tonsillären Sepsis Einweisung in unsere Klinik.

Status präsens: 24jähriger Mann in äußerst erschöpftem Zustand. Erschwerte Atmung, Zunge trocken, stark belegt. Der weiche Gaumen und die Tonsille links sind vorgetrieben. Im vorderen Gaumenbogenrand eine kleine verschmutzte Inzisionsstelle. Die Drüsen der linken Halsseite sind stark geschwollen, die V. jugularis ist in ihrem Verlauf druckempfindlich und fühlt sich z. T. verhärtet an. Temperatur 38,5 Grad, Leukozytose von 23500 mit 34,5% Stabkernigen. Nephritis. Dämpfung über den Lungen.

Operation: Eröffnung der linken Gefäßscheide und Freilegung der V. jugularis. Entfernung von 2 großen markig geschwollenen Lymphdrüsen, die mit der Gefäßscheide verbacken sind. Es zeigt sich, daß die in die V. jugularis einmündende V. facialis communis blutleer ist. Die beiden in diese einmündenden V. facialis anterior und posterior sind verdickt, blutleer und von weißgrauer Farbe. In beiden Venen und in der V. jugularis findet sich in dem resezierten Stück eine eitrige Thrombose. Anschließend linksseitige Enukleation der Tonsille. Mn stößt dabei auf eine bereits entleerte große peritonsilläre Abszeßhöhle.

Verlauf: Nach anfänglichem Temperaturabfall am 1. Tag nach der Operation bis 36,8 Grad, steigt die Temperatur am 2. Tag wieder auf 39 Grad an. Die Atmung ist sehr erschwert. Patient wird deshalb auf die Medizinische Universitäts-Klinik verlegt, wo er nach einigen Tagen unter dem Bilde einer allgemeinen Sepsis ad exitum kommt.

Sektion: Zahlreiche Lungenabszesse.

1 Fall von doppelseitiger Peritonsillarabszeßtonsillektomie bei Sepsis:

Anamnese: Seit 5 Tagen klagt Patient erstmalig über heftige Schmerzen im Rücken und im Hals. Es erfolgt deshalb Einweisung.

Status präsens: Mittelgroßer, 27jähriger Mann, asthenisch, stark abgemagert, Husten und Auswurf. Rachenring gerötet. Tonsillen und vorderer Gaumenbogen stark geschwollen, sie berühren sich fast in der Mitte. Schwellung und

Druckempfindlichkeit der Halslymphdrüsen. Temperatur 38,8 Grad. Leukozytose von 34700. Nephritis, Pleuritis diaphragmatica.

Operation: Bei der doppelseitigen Abszeßtonsillektomie entleert sich reichlich stinkend-eitriges Sekret:

Verlauf: Kein Absinken der Temperatur. Am 2. Tag Ansteigen auf 40,2 Grad. Zunahme der Luftbeschwerden. Die Untersuchung der Lungen ergibt ein linksseitiges Infiltrat im Unterlappen und ein ausgedehntes Empyem links. Da die Wunden reizlos aussehen, die Halsdrüsenschwellungen fast völlig geschwunden sind, wird Patient zur Beseitigung des Empyems (Rippenresektion) zur Chirurgischen Universitäts-Klinik verlegt, von wo er nach 4wöchiger Behandlung geheilt entlassen wurde.

Fall von Intratonsillarabszeß mit Drüsenausräumung und Jugularisunterbindung:

Anamnese: Seit 3 Jahren wiederholt Anginen mit Temperaturen. Seit 3 Tagen erneut starke Schluckbeschwerden mit hohem Fieber. Starke Halsdrüsenschwellung.

Status präsens: 25 jähriger Mann in schwerkrankem Zustand. Intensive Rötung und Schwellung der Tonsillen. Die rechte Tonsille erscheint stark vergrößert. Beide Tonsillen sind mit Pfröpfen bedeckt. Am Vorderrand des rechten M. sternocleidomastoideus ein dickes schmerzhaftes Drüsenpaket. Temperatur 39,5 Grad.

Operation: Freilegung der Gefäßscheide und Entfernung von Lymphdrüsen. Resektion der V. facialis anterior, posterior und der V. jugularis. Anschließend Enukleation der rechten Tonsille, die weich und mit Eiter durchsetzt ist.

Verlauf: Nach Fieberzacke am 2. Tag nach der Operation bis 39,6 Grad fällt die Temperatur bald ab. Am 6. Tag fieberfrei. Am 2. Tag nach der Operation aufgetretene Cystitis schwindet auf Prontosil bald. Der Patient wird am 28. Tag nach der Operation geheilt entlassen.

1 Fall von Retrotonsillarabszeß mit Halsdrüsenausräumung und Jugularisunterbindung:

Anamnese: Patientin vor 3 Tagen erstmalig mit Halsschmerzen erkrankt. Seit gestern starke Drüsenschwellung im linken Kieferwinkel, die stark druckschmerzhaft ist. Frösteln.

Status präsens: 19jährige Patientin in schwerkrankem Zustand. Rachenring gerötet. Die linke Tonsille ist im ganzen stark vorgewölbt und zeigt einen gelblichen Belag. Starke druckschmerzhafte Drüsenschwellung an der linken Halsseite. Temperatur 37,8 Grad.

Operation: Entfernung eines größeren Drüsenkonglomerates. Freilegung der V. facialis und jugularis. Die Gefäße sehen vollständig normal und gut ge-

füllt aus. Sie werden weit freigelegt, jedoch nicht reseziert. Anschließend wird die linke Tonsille entfernt. Es findet sich ein wenig Eiter retrotonsillär.

Verlauf: Da die anfänglich absinkende Temperatur am 2. Tag wieder auf 39,3 Grad ansteigt, wird die Jugularisunterbindung noch nachträglich vorgenommen. 9 Tage lang subfebrile Temperaturen. Patientin wird am 26. Krankheitstag in ambulante Behandlung entlassen.

2 Fälle von einseitiger Intra- und Peritonsillarabszeßtonsillektomie mit gleichzeitiger Halsdrüsenausräumung:

1. Fall:

Anamnese: Vor 5 Wochen trat eine Halsdrüsenschwellung rechts auf, die immer mehr zunahm.

Status präsens: 8 Monate alter Junge in schlechtem Ernährungszustand. Beide Tonsillen stark gerötet, die rechte stark geschwollen. Die Umgebung der rechten Mandel ist derb und infiltriert. Die rechte Halsseite ist sehr stark geschwollen und die palpablen Lymphknoten am Vorderrand des M. sternocleidomastoideus sind sehr druckschmerzhaft. Pirquet negativ. Temperatur 37,5 Grad.

Operation: Bei der Halsdrüsenausräumung stößt man auf ein großes Drüsenkonglomerat, das mit der Umgebung fest verwachsen ist. Gründliche Ausräumung der Drüsen. Die V. jugularis interna ist von normaler Farbe und Pulsation; sie wird deshalb nicht unterbunden. Anschließend Tonsillektomie. Dabei entleert sich reichlich Eiter aus der Mandel selbst und auch aus dem Mandelbett.

Verlauf: Der Allgemeinzustand des Kindes bessert sich zusehends. Die Wunden heilen bald aus. Lytischer Temperaturabfall. Fieberfrei am 6. Tag. Nach 4wöchentlichem Klinikaufenthalt wird das Kind geheilt entlassen.

2. Fall:

Anamnese: Vor 14 Tagen erkrankte das Kind mit Kopfschmerzen und hohem Fieber. Vor 8 Tagen trat eine Drüsenschwellung der linken Halsseite auf. Es wird deshalb hier eingewiesen.

Status präsens: Außerordentlich schwaches und unterernährtes 5jähriges Mädchen. Die linke Tonsille ist stark gerötet, vergrößert und vorgetrieben. Auf der Tonsille einzelne eitrige Granulationen. Das peritonsilläre Gewebe ist ebenfalls gerötet und infiltriert. Es besteht eine starke druckschmerzhafte Halsdrüsenschwellung entlang dem vorderen Rande des Sternocleidomastoideus links. Temperatur 37,8 Grad. Pirquet negativ.

Operation: Nach Durchtrennung der oberflächlichen Halsfascie kommt man auf zwei sehr große markig geschwollene Drüsen, die stark mit der Umgebung verbacken sind. Nach ihrer Ausschälung werden noch mehrere kleine Drüsen entlang der Gefäßscheide entfernt. Die darunterliegende V. jugularis interna

ist vor normaler Farbe und Pulsation. Sie wird deshalb in Ruhe gelassen. Danach Tonsillektomie links. Dabei entleert sich aus der Tonsille selbst und aus dem Mandelbett etwas Eiter.

Verlauf: Am 2. Tag Fieberzacke bis 38,1 Grad. Am 4. Tag Fieberfreiheit. Der Allgemeinzustand bessert sich zusehends. Am 11. Tag nach der Operation Auftreten einer Otitis media rechts, die am 2. Tag wieder abgeklungen ist. Das Kind wird am 13. Tag nach der Operation fast geheilt wieder in poliklinische Weiterbehandlung entlassen.

1 Fall von Intratonsillarabszeßtonsillektomie mit Drüsenausräumung und Jugularisunterbindung:

Anamnese: 47jähriger Patient, früher oft an Anginen, Abszessen und Gelenkrheumatismus erkrankt. Seit 6 Tagen rechtsseitiger Halsschmerz, Kieferklemme, klosige Sprache. Am Morgen des Einlieferungstages Auftreten einer starken Blutung, die sich bei der Aufnahme in die Klinik wiederholt.

Status präsens: Die rechte Tonsille ist stark gerötet, vorgetrieben und mit eitrigen Pfröpfen bedeckt. Die Rötung und Schwellung geht auf den weichen Gaumen über. Kleine Blutgerinnsel finden sich am unteren Tonsillenpol. Der rechte Seitenstrang ist stark verdickt. Druckschmerzhafte starke Halslymphdrüsenschwellung.

Operation: Zuerst Unterbindung und Resektion der V. facialis anterior und posterior, die beide ein festhaftendes Blutgerinnsel enthalten, die danach unterbundene und resezierte Jugularis erscheint gesund. Markig geschwollene Lymphdrüsen werden entfernt und die A. carotis mit einem Seidenfaden umschlungen, um bei der nachfolgenden Mandelentfernung eine eventuell auftretende arterielle Blutung verhindern zu können. Bei der Ausschälung der Tonsille entleert sich etwas Eiter und venöses Blut in mässigen Mengen.

Verlauf: Die am Operationstag bestandene Temperatur von 38,6 Grad fällt in den nächsten Tagen lytisch ab, der Patient ist am 5. Tag nach der Operation fieberfrei. Die anfängliche Nierenreizung schwindet am 4. Tag. Glatte weitere Wundheilung. Patient wird am 18. Tag beschwerdefrei in ambulante Behandlung entlassen.

1 Fall von einseitigem Intra- und Retrotonsillarabszeß mit Lymphdrüsenausräumung und Jugularisunterbindung bei Sepsis:

Anamnese: Vor 6 Wochen Auftreten von sehr heftigen, ungeklärten Kopfschmerzen, die nach einigen Tagen wieder verschwanden. Jetzt vor drei Tagen erkrankte Patient plötzlich mit sehr starken Halsschmerzen, starker Halsdrüsenschwellung und hohen Temperaturen. Einlieferung in die Kinderklinik. Von dort Überweisung in die hiesige Klinik wegen Verdachts auf tonsillogene Sepsis.

Status präsens: 7jähriger, schwerkranker Junge in reduziertem Ernährungszustand, etwas benommen. Haut feucht. Temperatur 38,5 Grad. Vorwölbung der rechten geröteten Tonsille. Schwellung und Rötung des rechten hinteren Gaumenbogens, der druckschmerzhaft ist. Die rechten Kieferwinkeldrüsen sind intensiv geschwollen, druckschmerzhaft und nicht verschieblich. Leukozytose von 12500 mit einer Stabkernigenvermehrung von 11,5% und einer Lymphocytose von 40%.

Operation: Bei Freilegung der Gefäßscheide stößt man auf ein großes markig geschwollenes Lymphdrüsenpolster, das sich aus den oberflächlichen und tiefen Halsdrüsen zusammensetzt und nach hinten weit unter den M. sternocleidomastoideus reicht; der N. accessorius wird davon völlig eingeschlossen. Es gelingt, ihn ohne Verletzung freizulegen. Die freigelegte V. jugularis interna sieht nach unten zu gesund aus und füllt und entleert sich bei der Respiration bis über die Einmündung der V. facialis communis regelrecht. Von hier nach aufwärts its die V. jugularis interna mit der Umgebung verbacken. Sie wird herausgelöst. Äußerlich sieht die Vene etwas mißfarben und höckerig aus und füllt sich bei der Respiration nicht so gut wie der unterhalb gelegene Teil. Unterbindung und Resektion dieses Abschnittes. Bei der Schlitzung des peripheren Stumpfes entleert sich wenig Blut. Danach Enukleation der rechten, ziemlich kleinen Tonsille. Es findet sich dabei kein Eiter.

Verlauf: Nach der Operation halten die septischen Temperaturen und täglichen Schütelfröste weiter an. Am 6. Tag zeigt sich eine stärkere Schwellung des rechten hinteren Gaumenbogens, woraus sich nach Schlitzung und digitaler Erweiterung ziemlich viel Eiter entleert. Das an diesem Tage kontrollierte Haemogramm ergibt eine relative Leukozytose von 8850 mit einer Lymphopenie von 19% und eine Vermehrung der Stabkernigen von 35%. Auf Bluttransfusionen, Prontosilgaben und mehrmalige Verabreichung von Hilgermannschem Chemotherapeutikum Aufhören der Schüttelfröste am 13. Tag und Übergang des septischen Fiebers zu subfebrilen Temperaturen mit einer nochmaligen Fieberzacke bis 38,8 Grad am 19. Tag. Weiterer glatter Heilverlauf. Am 33. Tag wurde der Patient geheilt entlassen.

Operations-Methode.

Den Eingriff leiteten wir mit einer subkutanen Injektion mit Dilaudid-Atropin oder Morphium-Atropin ein.

Anfänglich haben wir die Tonsillengegend mit einer Lösung von Pantocain-Suprarenin mehrmals bepinselt und dann operiert. Dies erwies sich jedoch als ungenügend und für die Patienten überaus schmerzhaft. Wir haben deshalb in steigendem Maße die übliche

Infiltrationsanästhesie ausgeführt, da die Erfahrung uns zeigte, daß — obwohl sehr häufig bei versteckten, unerkannten Abszessen reichlich injiziert wurde — postoperativ keine Verschlimmerung des Krankheitszustandes eintrat. Wir brachen aber bei den Eiterungen im akut-entzündlichen Stadium sofort die Infiltration ab, wenn wir — meistens bei der Tiefeninjektion am oberen und unteren Pol — auf den Eiterherd stießen, um eine Keimverschleppung in das retrotonsilläre Muskelgewebe zu vermeiden. Wir haben mit dieser Methode bis heute noch in keinem Falle Zeichen einer Generalisation auf dem Blut-Lymph- oder interstitiellen Wege gesehen.

Kinder bis zum 14. Lebensjahr wurden meist im Aetherrausch operiert. Bei Erwachsenen haben wir den Eingriff im Liegen, bei Kindern im Sitzen vorgenommen. Sehr zustatten kam uns bei den Abszeßtonsillektomien die Absaugevorrichtung, welche es uns ermöglichte, die Aspiration fast gänzlich zu vermeiden.

Den Eingriff selbst nahmen wir wie folgt vor: Nach Schlitzen des vorderen Gaumenbogens mit der Schere, Eingehen mit dem Elevatorium und nach Ablösung von der Umgebung Abtragung der Tonsille am unteren Pol mit der Schlinge.

Achtet man bei dem Einschneiden des vorderen Gaumenbogens darauf, daß in der Tiefe die weißlich aussehende Kapsel nicht durchtrennt wird, so ist der Eingriff rasch durchzuführen. Nur sehr morsches Tonsillengewebe bereitet einige Schwierigkeiten. Hierbei haben wir unser Augenmerk auf möglichste Entfernung aller Tonsillenteile und Kapselreste gerichtet, wenn auch hierbei manchmal das Gewebe eine Zerrung und Quetschung erfuhr. Einen Nachteil haben wir hierbei für den postoperativen Verlauf nie festzustellen vermocht. In den meisten Fällen jedoch und besonders bei den Peritonsillarabszessen war die Operation relativ einfach, da die Tonsille schon durch die Eiterung von ihrer Umgebung abgetrennt war und nicht, wie so oft bei chronisch veränderten Tonsillen, starke bindegewebige Stränge und Verwachsungen gelöst werden mußten.

Nach Beendigung der Tonsillektomie behandelten wir die Wundflächen noch mit Trypaflavinlösung nach. Zur Hebung der Widerstandskraft und Verminderung der Oedembereitschaft gaben wir gern postoperativ Leukosalyl-Calcium intravenös.

Schlußzusammenfassung.

1. 215 unkomplizierte Abszedierungen mit Einschluß phlegmonöser Prozesse und präseptischer Zustände kamen zur Operation.
2. 146 Patienten wurden einseitig, 51 Patienten doppelseitig abszeßtonsillektomiert. Bei 18 Patienten mit einseitigem Abszeß wurde gleichzeitig die chronisch veränderte andere Tonsille mitentfernt.
3. Der Nachschmerz ist auffallend gering und die sofortige Entlastung bringt schnell Besserung durch günstige Beeinflussung des Allgemeinbefindens und der Nahrungsaufnahme.
4. Die postoperative Temperatur zeigt einen dem Krankheitsbefund und dem vorgenommenen Eingriff parallelen Verlauf. Entfieberung trat spätestens bis zum 3. Tag bei 77,1% der Fälle ein, 22,9% der Fälle entfieberten nach dem 3. Tag meist lytisch.
5. Entstehen von Komplikationen oder die Verschlimmerung solcher wurde nicht beobachtet. Besserung und Heilung von Komplikationen allgemeiner Art wurde in fast allen Fällen erzielt.
6. Die Abszeßtonsillektomie ist somit eine in jedem Stadium des Tonsillenabszesses gegebene Operation, auch ist die gleichzeitige Entfernung der anderen chronisch veränderten Tonsille unbeschadet möglich.
7. Bei 10 komplizierten Fällen war ein weiterer Eingriff im Halsgebiet notwendig.
8. 7 Patienten konnten geheilt werden.
9. 2 Patienten starben infolge fortgeschrittener Sepsis; eine Patientin kam an einer Blutung aus dem Tracheostoma nach einer wegen hochgradiger Schwellung der Kehlkopfschleimhaut notwendig gewordenen Tracheotomie ad exitum.

10. In tonsillogenen Sepsisfällen genügt die Tonsillektomie nicht. Der erforderliche erweiterte Eingriff richtet sich nach dem Verlauf.

Zum Schluß spreche ich Herrn Professor Dr. M. Schwarz meinen besten Dank aus für die freundliche Überlassung des Themas und die mir erwiesene Hilfe und Unterstützung bei der Ausarbeitung desselben.

Schrifttum.

Calderoli: Ref. Zbl. f. Ohrenh. Bd. 26, S. 686.
Canuyt: Ref. Zbl. f. Ohrenh. Bd. 18, S. 377.
Grahe: Der Hals- usw. -Arzt II, Bd. 44, H. 6 (1937).
Guillemin u. Camorey: Ref. internat. Zbl. f. Ohrenh. Bd. 38 (1934).
Haardt: Wiener klin. Wschr. 1927, Nr. 37.
Haymann: Münch. med. Wschr. 1933, H. 2, S. 55.
Heindl: Mschr. Ohrenh. (Österreich) Jg. 71, 412.
Henrici: Arch. f. Laryng. Bd. 33, S. 744.
Hofer: Z. f. Hals- usw. Heilk. 35, S. 390.
— Zbl. f. Ohrenh. Bd. 25, 140.
— Wiener klin. Wschr. Bd. 2, 1185.
Jauerneck: Z. f. Laryng. Bd. 26, S. 292.
Kent: Ref. Zbl. f. Ohrenh. Bd. 1 (1922).
Kißling: Münch. med. Wschr. 1929 II.
Krüger: Zbl. f. Ohrenh. Bd. 28 (1931).
Leicher: Klin. Wschr. 1927 Jg. 6, S. 895.
Leroux: Ref. Zbl. Ohrenh. 20, 471.
— Ref. Zbl. Ohrenh. 22, 330.
Lewinger: Arch. Ohrenh. Bd. 134, S. 61 u. Bd. 131, S. 310.
Linck: Versamml, dtsch. Naturf. Königsberg 1931.
— Med. Verein Greifswald 1931.
— Verein nieders. Hals- usw. -Ärzte, Hamburg 1932.
— Verein sächs.-thür. Hals usw. -Ärzte, Leipzig, März 1934.
— Arch. Ohrenh. Bd. 131, S. 340.
— Z. f. Hals- usw. Heilk. Bd. 33, S. 227.
— Z. f. Laryng. Bd. 25, S. 79.
— Arch. Ohrenh. Bd. 141, S. 255.
— Z. f. Hals- usw. Heilk. Bd. 39, 329.
Rey: Med. Klinik 1928 II.
Roloff: Diss. 1936 (Zur Frage der Bakterieneinschwemmung in die Blutbahn nach Tonsillektomie).
Schröder: Ref. Zbl. f. Ohrenh. Bd. 27.
Sommer: Münch. med. Wschr. 1932, S. 506.
Soukup: Ref. Zbl. Ohrenh. Bd. 26, S. 261.
Speitel: Arch. Ohrenh. 140. Bd., S. 232.

Tonndorf: Ref. Ohrenh. Bd. 23, S. 200.
Uffenorde: Münch. med. Wschr. 1932 Nr. 28, S. 1085.
Völger: Z. f. Laryng. Bd. 13, 312.
Voß: Arch. Ohrenh. Bd. 130.
Waldapfel: Zschr. Hals- usw. Heilk. Bd. 23, H. 2.
Wirth: Münch. med. Wschr. 1932 II.
Zambrini u. Podesta: Ref. Zbl. Ohrenh. Bd. 20, 677.
Zöllner: Z. f. Hals- usw. Heilk. Bd. 35, S. 509.
— Z. f. Hals- usw. Heilk. Bd. 37, S. 69.
— Ref. Zbl. Ohrenh. Bd. 25, S. 589.

Lebenslauf.

Am 8. November 1909 wurde ich, Hans Thiergardt, als Sohn des Dr. med. Adolf Thergardt zu Frankfurt a. M. geboren. Nach Besuch des humanistischen Gymnasiums daselbst legte ich im März 1929 die Reifeprüfung ab. Meine medizinischen Studien begann ich Sommersemester 1929 an der Universität zu Würzburg, außerdem studierte ich in Jena und in Frankfurt a. M. Im Herbst 1931 bestand ich die ärztliche Vorprüfung in Jena und im November 1934 das ärztliche Staatsexamen in Frankfurt a. M. Nach Ableistung des praktischen Jahres an der Chirurg. Klinik des St. Marienkrankenhauses und der Medizinischen Universitätsklinik in Frankfurt a. M. erhielt ich am 1. Dezember 1935 meine Bestallung als Arzt. Seit dem 15. Februar 1936 bin ich an der Universitäts-Ohren- und Hals-Nasenklinik in Frankfurt a. M. tätig.